This is a digital copy of a book that was preserved for generations on library shelves before it was carefully scanned by Google as part of a project to make the world's books discoverable online.

It has survived long enough for the copyright to expire and the book to enter the public domain. A public domain book is one that was never subject to copyright or whose legal copyright term has expired. Whether a book is in the public domain may vary country to country. Public domain books are our gateways to the past, representing a wealth of history, culture and knowledge that's often difficult to discover.

Marks, notations and other marginalia present in the original volume will appear in this file - a reminder of this book's long journey from the publisher to a library and finally to you.

Usage guidelines

Google is proud to partner with libraries to digitize public domain materials and make them widely accessible. Public domain books belong to the public and we are merely their custodians. Nevertheless, this work is expensive, so in order to keep providing this resource, we have taken steps to prevent abuse by commercial parties, including placing technical restrictions on automated querying.

We also ask that you:

+ *Make non-commercial use of the files* We designed Google Book Search for use by individuals, and we request that you use these files for personal, non-commercial purposes.

+ *Refrain from automated querying* Do not send automated queries of any sort to Google's system: If you are conducting research on machine translation, optical character recognition or other areas where access to a large amount of text is helpful, please contact us. We encourage the use of public domain materials for these purposes and may be able to help.

+ *Maintain attribution* The Google "watermark" you see on each file is essential for informing people about this project and helping them find additional materials through Google Book Search. Please do not remove it.

+ *Keep it legal* Whatever your use, remember that you are responsible for ensuring that what you are doing is legal. Do not assume that just because we believe a book is in the public domain for users in the United States, that the work is also in the public domain for users in other countries. Whether a book is still in copyright varies from country to country, and we can't offer guidance on whether any specific use of any specific book is allowed. Please do not assume that a book's appearance in Google Book Search means it can be used in any manner anywhere in the world. Copyright infringement liability can be quite severe.

About Google Book Search

Google's mission is to organize the world's information and to make it universally accessible and useful. Google Book Search helps readers discover the world's books while helping authors and publishers reach new audiences. You can search through the full text of this book on the web at `http://books.google.com/`

B 3 9015 00212 930 5
University of Michigan – BUHR

Digitized by Google



Digitized by Google

610.5
R66
U6
N4

Digitized by Google



Digitized by Google

ARBEITEN

aus dem

Institut für Anatomie und Physiologie

des Centralnervensystems

an der Wiener Universität.

Herausgegeben

von

Prof. Dr. Heinrich Obersteiner.

Mit 10 lithogr. Tafeln und 2 Holzschnitten.

LEIPZIG UND WIEN.
FRANZ DEUTICKE.
1892.

Digitized by Google

Sonderdruck aus den Jahrbüchern für Psychiatrie, XI. Band.

Digitized by Google

Inhaltsverzeichniss.

Seite

Redlich, E., Die hinteren Wurzeln des Rückenmarkes und die pathologische Anatomie der Tabes dorsalis (mit Tafel I—III) 1

Beer, Th., Ueber die Verwendbarkeit der Eisenchlorid-Dinitroresorcinfärbung für das Studium der Degeneration peripherer Nerven (mit Tafel IV und V) 53

Bregmann, E., Ueber experimentelle aufsteigende Degeneration motorischer und sensibler Hirnnerven (mit Tafel VI—VIII) 73

Poniatowsky, A., Ueber die Trigeminuswurzel im Gehirne des Menschen, nebst einigen vergleichend-anatomischen Bemerkungen (mit Taf. IX—X) 98

Braeutigam, H., Vergleichend-anatomische Untersuchungen über den Conus medullaris 111

Obersteiner, H., Die Bedeutung einiger neuerer Untersuchungsmethoden für die Klärung unserer Kenntnisse vom Aufbau des Nervensystems 130

Digitized by Google

Digitized by Google

Die hinteren Wurzeln des Rückenmarkes und die pathologische Anatomie der Tabes dorsalis.

Von

Dr. Emil Redlich.

Hilfsarzt im städtischen Versorgungshause in Wien.

(Hierzu Tafel I bis III).

Aus dem Laboratorium von Professor Obersteiner in Wien.

Kahler und Pick[1] sagten in einer vor etwa zehn Jahren erschienenen Arbeit: „Während noch vor wenigen Jahren die Frage nach der pathologischen Anatomie der Tabes dorsalis als abgeschlossen betrachtet wurde, muss man sich jetzt gestehen, dass gerade sie zu den dunkelsten Fragen der Rückenmarkspathologie überhaupt gehört." In gewisser Beziehung hat dieser Satz auch heute noch seine Geltung. An neuen Arbeiten, welche sehr wichtige Fragen der pathologischen Anatomie der Tabes dorsalis behandeln, hat zwar das letzte Jahrzehnt eine reiche Fülle gebracht; aber dieselben stimmen keineswegs immer in ihren Resultaten überein. In allerneuester Zeit erst hat Kraus[2] eine sehr eingehende Arbeit über eine grosse Zahl von Tabesfällen, die einer genauen klinischen und anatomischen Untersuchung unterzogen wurden, geliefert und damit eine Uebersicht über den heutigen Stand der pathologischen Anatomie der Tabes dorsalis gegeben. Wenn ich nun trotzdem neuerdings im Folgenden über das gleiche Thema spreche, so geschieht dies einerseits deswegen, weil meine Arbeit schon vor der Publication von Kraus im grossen Ganzen abgeschlossen war und ich mit der endgiltigen Ausarbeitung nur bis nach

Digitized by Google

dem Erscheinen des Kraus'schen Aufsatzes gewartet habe, andererseits und hauptsächlich deswegen, weil ich mit Kraus in einzelnen Punkten nicht übereinstimme, für andere eine präcisere Formulirung wünsche. Aber eben mit Rücksicht auf die Arbeit von Kraus halte ich eine vollständige Darlegung der ganzen pathologischen Anatomie der Tabes dorsalis für unnöthig und beschränke mich hier wesentlich auf einen Punkt, auf die Beziehungen der hinteren Rückenmarkswurzeln zur Localisation der tabischen Rückenmarksveränderungen; gerade dieses Verhältniss scheint mir das massgebende zu sein, und wenn auch ziemlich allgemein anerkannt, doch nirgends in der Weise durchgeführt, wie ich es im Folgenden thun will. Neues an grundlegenden Anschauungen bringe ich hier gewiss nicht vor; ich glaube, dies würde auch schwer halten; denn von der Grosshirnrinde an bis zu den peripheren Nervenendigungen in der Haut ist alles schon in Betracht gezogen worden. Vielleicht aber kann die vorliegende Arbeit dazu beitragen, das, was nach unseren heutigen Kenntnissen als richtig angesehen werden kann, von dem zu scheiden, was als unrichtig, zweifelhaft oder nebensächlich zu gelten hat. Ich bin mir auch bewusst, die pathologische Anatomie der tabischen Rückenmarkserkrankung nicht ganz nach der Richtung, die sich mir beim Studium der Frage als unabweisbar aufdrängte, nämlich aus einer Degeneration der intramedullaren Fortsetzungen der hinteren Wurzeln, erklärt zu haben. Manche Lücke blieb übrig, manches mag gekünstelt oder unvollständig erscheinen; dies liegt aber nicht zum geringsten Theile daran, dass eben unsere Kenntnisse über die hinteren Rückenmarkswurzeln und ihre Vertheilung im Rückenmarke noch nicht abgeschlossen sind. Dazu sind noch Experimente an höheren Thieren in ausgedehnterem Masse als bisher nothwendig oder, was noch werthvoller wäre, pathologische Beobachtungen am Menschen über Durchtrennung der hinteren Wurzeln; wie wichtig solche Beobachtungen werden können, das zeigen die kürzlich von Pfeifer[3] beschriebenen Fälle, auf die ich des öfteren zurückzukommen haben werde.

Auf alle anderen Fragen der pathologischen Anatomie der Tabes dorsalis will ich nur insoweit eingehen, als sich dies als nothwendig ergibt und ich aus meinen Fällen einen Beitrag zu ihrer Lösung geben kann. So interessant es gewesen wäre, die neueren

Digitized by Google

Anschauungen über die Structur des Nervensystems, speciell der hinteren Wurzelfasern, wie sie die Arbeiten Golgi's, Ramon y Cajal's, Kölliker's, Waldeyer's, van Gehuchten's u. A. bedingt haben, mit in Betracht zu ziehen, so musste ich mir dies dennoch versagen, weil ich selbst zu wenig eigene Erfahrung hierüber besitze, andererseits vieles noch zu schwankend und unsicher ist, was einer Verwerthung der Resultate für pathologische Processe hindernd im Wege steht. Klinischen Fragen, respective einer Uebertragung anatomischer Ergebnisse auf klinische Fragen bin ich nahezu ganz aus dem Wege gegangen; ich halte dies bei dem Stande unserer heutigen Kenntnisse für keinen grossen Fehler. Meiner Arbeit liegen 20 Fälle von Tabes mit verschieden langer Dauer des Processes zu Grunde; die Rückenmarke wurden nach Härtung in chromsaurem Kali nach Pal und mit Carmin, zum Theil nach Marchi gefärbt. Genauer besprechen will ich nur jene, die ein besonderes Interesse in Anspruch nehmen und als Beweisstücke meiner Argumentationen gelten können. Die anderen dienen bloss zur Unterstützung der gefundenen Resultate. Herrn Professor Obersteiner sage ich an dieser Stelle für die Ueberlassung des Materiales und seine hilfreiche Unterstützung meinen besten Dank; ebenso danke ich Herrn Dr. Pfleger und Herrn Dr. Linsmayer, Hausärzten des städtischen Versorgungshauses, die das Material dem Laboratorium zur Untersuchung übermittelten.

Die hinteren Wurzeln und der Aufbau der Hinterstränge.

Strümpell[4] hat in einer berühmt gewordenen Arbeit den Satz aufgestellt: „Die Tabes ist eine Systemerkrankung." Systemerkrankung das war nachgerade einer der bestgekannten Begriffe der Rückenmarkspathologie geworden; Flechsig[5] zeigte in seinen grundlegenden embryologischen Arbeiten, wie das Rückenmark sich in eine Anzahl von Systemen theilen lasse; pathologische Erfahrungen erwiesen in voller Uebereinstimmung mit diesen Befunden, dass es scharf begrenzte Erkrankungen dieser Systeme gibt. Damit nun, dass Strümpell die Tabes ebenfalls als Systemerkrankung erklärte, schienen alle Schwierigkeiten, die sich dem Verständnisse der pathologischen Anatomie der Tabes entgegenstellten, beseitigt; was Wunder, wenn die An-

Digitized by Google

schauung Strümpell's von der Mehrzahl der Autoren, man möchte sagen, mit Enthusiasmus aufgenommen wurde. Die Arbeit Strümpell's war aber zu einer Zeit erschienen, wo unsere Kenntnisse über den Aufbau der Hinterstränge noch sehr mangelhaft waren; selbst Flechsig musste sich in vielen Punkten sehr reservirt aussprechen; genau gekannt waren eigentlich nur die Goll'schen Stränge. Erst in neuerer Zeit ist auch hier eine bessere Erkenntniss durch eine grosse Reihe vergleichend anatomischer, embryologischer und experimenteller Arbeiten, sowie sorgfältig studirter pathologischer Fälle angebahnt worden.

Alle diese Arbeiten hatten zunächst eines klar gestellt, die ausschlaggebende Bedeutung der hinteren Wurzeln für den Aufbau der Hinterstränge. Das Studium der Hinterstränge hat also nothwendig mit dem Studium der hinteren Wurzeln zu beginnen. Es zeigt sich nun diesbezüglich, dass man die hinteren Wurzelfasern schon nach ihrem Caliber sondern kann in feine und grobe Fasern, eine Unterscheidung, die an Werth gewinnt, da sie sich auch entwickelungsgeschichtlich durchführen lässt, indem nach den Untersuchungen von Bechterew[6] und Lenhossek[7] die feinen Fasern sich später entwickeln als die groben. Bechterew nimmt auf Grund seiner Experimente an, dass sie auch eine verschiedene functionelle Bedeutung haben, die feineren sollen der Sensibilität der Haut, die groben der Muskelempfindung dienen; eine Bestätigung dieser letzteren Ansicht fehlt vorläufig noch. Die feinen Fasern, deren Studium zuerst durch Lissauer[8] angebahnt wurde, sondern sich beim Eintritte ins Rückenmark von den übrigen ab; sie schliessen sich unmittelbar ans Hinterhorn an (Apex cornu post.), nehmen zunächst eine aufsteigende Richtung (Lissauer's Randzone, Waldeyer's Markbrücke), gehen aber dann in die graue Substanz ein. Wir wollen die Einzelnheiten ihres Verlaufes später, wenn wir von den Veränderungen der grauen Substanz bei Tabes sprechen, anführen. Bezüglich der groben hinteren Wurzelfasern sind die Angaben nicht ganz übereinstimmend; wir schliessen uns hier vielleicht am besten den ausführlichen Untersuchungen Lenhossek's an, dessen Schilderung auch mit der von Obersteiner[9] acceptirten im Wesentlichen übereinstimmt. Er theilt die hinteren Wurzelfasern in eine mittlere und eine mediale Gruppe, die aus den gröberen Fasern zusammengesetzt sind,

Digitized by Google

während die feinen Fasern die laterale Gruppe darstellen. Die mittlere Gruppe, beim Menschen nur schwach entwickelt und schwer von der medialen zu sondern, durchsetzt die Substantia gelatinosa Rolando in ihrem mittleren Antheil in Gestalt mehrerer starker Bündel, welche später ebenfalls in die Längsrichtung umbiegen sollen (Längsbündel der Hinterhörner von Kölliker). Die mediale Gruppe sendet einen kleinen Theil ihrer Fasern in die Substantia gelatinosa, während der weitaus grössere Antheil längs des hinteren und medialen Randes der Substantia gelatinosa bogenförmig nach innen zieht und im Burdach'schen Strange dann in die Längsrichtung umbiegt, um jedoch später wieder in die Horizontale zurückzukehren und in schön geschwungenen Bündeln in die Hinterhörner einzustrahlen (Kölliker's innere Wurzelfasern, Fromann's Strahlenfasern, Schwalbe's Abschnürungsbündel) Im Lendenmarke kann man nach Lenhossek Fasern am Querschnitte direct in ihrem Verlaufe durch den Burdach'schen Strang bis ins Hinterhorn verfolgen. Edinger,[10] dem sich Schaffer,[11] Berdez,[69] Oddi und Rossi[70] u. A. anschliessen, lässt einen Theil dieser Fasern bis in den Vorderstrang der gekreuzten und der gleichen Seite gelangen. Etwas abweichende Angaben macht Waldeyer;[12] er lässt eine strenge Sonderung der hinteren Wurzelfasern in eine laterale und mediale Gruppe überhaupt nicht gelten, und nimmt weiters an, dass alle hinteren Wurzelfasern zunächst in den Burdach'schen Strang gelangen.

Wir haben also gesehen, dass ein Theil des Hinterstranges, und zwar der dem Hinterhorne angrenzende, sicherlich directe hintere Wurzelfasern enthält. Diese Zone stellt nach Lenhossek am Fötus, wo sie sich durch frühzeitige Markentwickelung abhebt, ein halbmondförmiges Gebiet dar, dass sich der medialen Seite des Hinterhornes anlegt, und medianwärts nicht ganz bis zur Mitte, respective bis an die Goll'schen Stränge heranreicht. Dieses Gebiet stimmt ganz überein mit der Wurzelzone der Autoren (Pierret's Bandelletes externes, Westphal's Wurzeleintrittszone); Lenhossek will aber diesen Namen vermeiden, weil der ganze Hinterstrang Wurzelfasern enthält. Wir werden übrigens dieser Zone später, wenn wir von den experimentellen Ergebnissen über Durchschneidung hinterer Wurzeln sprechen werden, wieder begegnen. Wir haben weiters gesehen, dass in dieser Zone die hinteren Wurzelfasern zunächst eine aufsteigende

Digitized by Google

Richtung nehmen; ein Theil von ihnen geht dann in die graue Substanz ein, in Form jener schön geschwungenen Bündel, die ich am liebsten Bogenbündel nennen würde; ein anderer Theil aber steigt in den Hintersträngen cerebralwärts. Ueber die näheren Umstände dieser Vertheilung haben uns vor Allem experimentelle Untersuchungen Aufschluss gegeben. Singer[13] fand nach totaler Durchtrennung des Rückenmarkes unmittelbar über der Läsionsstelle die ganzen Hinterstränge degenerirt; einen Nervenursprung höher erschienen die dem medialen Rande des Hinterhornes anliegenden Theile normal, während sonst alles degenerirt war; dann traten auch an der hinteren Commissur normale Partien auf; der degenerirte Bezirk rückte immer mehr gegen die Mittellinie und liess sich bis in die Medulla oblongata verfolgen. Um die Verhältnisse in den unteren Rückenmarksabschnitten zu studiren, durchschnitt Singer einem Hunde die zweite und erste Sacralwurzel, sowie die siebente und sechste Lumbarwurzel; entsprechend der zweiten Sacralwurzel war nahezu der ganze Hinterstrang bis auf einzelne Fasern am Septum degenerirt; hier fanden sich auch höher hinauf erhaltene Fasern. Entsprechend dem fünften Lumbarnerven fand sich eine am Hinterhorne gelegene, nicht bis an die Peripherie und an das mediane Septum heranreichende Partie gesund; sie stellt das Gebiet der neu eintretenden, nicht durchschnittenen Wurzelfasern dar. Dieses Gebiet gewinnt fortwährend an Ausdehnung, während die degenerirte Zone sich immer mehr und mehr auf die innersten, dorsalen Abschnitte der Hinterstränge beschränkt, wo sie bis in die Medulla oblongata zu verfolgen ist. Eine Ergänzung erhielt diese Arbeit Singer's für die oberen Rückenmarkspartien in Versuchen von Kahler.[14] Auch hier fand sich nach Läsion der obersten Brust- und unteren Halswurzeln in der Höhe des Eintrittes der durchtrennten Wurzeln ein dreieckiges, am medialen Rande des Hinterhornes gelegenes Degenerationsfeld, das allmählich immer mehr gegen die Mittellinie rückte. Wagner[15] fand nach Durchschneidung hinterer Wurzeln an Hunden und Katzen in der Höhe der eintretenden durchschnittenen Wurzeln die lateralsten hinteren Partien der Hinterstränge degenerirt; dieses Degenerationsfeld wird durch die neu eintretenden Wurzeln immer mehr gegen die Mittellinie gedrängt, bei Durchschneidung hinterer Wurzeln aus den unteren Extremitäten bis in

Digitized by Google

die Goll'schen Stränge; rührt es von den oberen Extremitäten her, dann rückt es nur so weit nach innen, dass es den Goll'schen Strängen von aussen anliegt. Die Goll'schen Stränge enthalten demnach Fortsetzungen der Wurzeln der unteren Extremitäten, die Burdach'schen Stränge hingegen, insoweit es sich um lange Bahnen handelt, nur die der oberen Extremitäten. Weitere Bestätigung für das Angeführte finden wir bei Tooth.[16] In neuerer Zeit hat Singer in Gemeinschaft mit Münzer[17] in einer sehr eingehenden Arbeit die früher gewonnenen eigenen und fremden Resultate bestätigen können. Sie bedienten sich dabei der für das Studium der secundären Degenerationen so ausgezeichneten Methode von Marchi. Es ergab sich auch hier, dass die neu eintretenden Fasern dem medialen Rande des Hinterhornes anliegen und dann allmählich immer mehr gegen die Mittellinie abgedrängt werden.

Ganz ähnliche Angaben macht auch Barbacci;[18] er construirte das Bild der Wurzeleintrittszone in entgegengesetzter Weise indem er untersuchte, welche Theile des Burdach'schen Stranges bei Compression des Rückenmarkes oder experimenteller Durchschneidung der hinteren Wurzeln nicht degeneriren. Abweichend von allen anderen Beobachtern will Barbacci nach einseitiger Durchschneidung hinterer Wurzeln Degeneration in beiden Hintersträngen gefunden haben. S. a. Oddi und Rossi, Berdez.

Alle diese Beobachtungen mit Ausnahme der letzgenannten finden nun für den Menschen ihre Bestätigung in den schon erwähnten Fällen Pfeifer's,[3] deren erster gleichsam ein von der Natur gemachtes Experiment über Durchtrennung hinterer Wurzeln darstellt. Durch ein Lymphosarkom des Mediastinums war in dem besagten Falle die linke erste und zweite Brustwurzel innerhalb des Wirbelcanales, jedoch ohne Compression des Rückenmarkes, zerstört. Im Rückenmarke fand sich, entsprechend dem ersten Brustwirbel, linkerseits ein schmales, dem Hinterhorn anliegendes Degenerationsfeld im Hinterstrange, das jedoch nicht bis an die hintere Commissur heranreichte. Dieses Degenerationsfeld rückt, je höher man im Rückenmarke kommt, desto mehr vom Hinterhornrande und der Peripherie ab, medianwärts und ventralwärts. Der dritten Cervicalwurzel entsprechend, finden wir ein schmales Degenerationsfeld im Burdach'schen Strange, da wo er dem Goll'schen Strange angrenzt; dasselbe schwillt gegen

Digitized by Google

die hintere Commissur etwas an, während es gegen die Peripherie, die es jedoch nicht völlig erreicht, in eine Spitze ausläuft. Wir werden einem ganz ähnlichen Degenerationsfelde im oberen Halsmarke auch bei manchen Fällen von Tabes begegnen, und betonen also nochmals, dass dasselbe entsteht, wenn die obersten Brustwurzeln degenerirt sind. Wir sehen demnach, dass jener Theil der hinteren Wurzelfasern, der in den Burdach'schen Strang eintritt, im Hinterstrange verbleibt und in demselben cerebralwärts bis in die Hinterstrangskerne der Medulla oblongata zu verfolgen ist. Fraglich ist es nur, ob auch alle diese Fasern die ganze Strecke im Hinterstrange verbleiben. Edinger[10] meint, dass einzelne der Fasern noch höher oben aus dem Hinterstrange in das Hinterhorn einstrahlen, was auch Gowers[19] vermuthet. Wir werden später ebenfalls hierher Gehöriges zu besprechen haben.

Wie baut sich also der Hinterstrang auf und wie lässt er sich gliedern? Seit langer Zeit unterscheidet man bekanntlich in den Hintersträngen Goll'sche und Burdach'sche Stränge. Kahler[14] meint, dass sich eine strenge Sonderung dieser Stränge weder physiologisch noch pathologisch durchführen lasse, eine Behauptung, die schon darum Berechtigung hat, weil man von Goll'schen Strängen in der bekannten Form überhaupt erst vom oberen Brustmarke an sprechen kann. Freilich finden wir schon im Lendenmarke ein kleines Territorium am hinteren Septum, das ganz die Bedeutung der Goll'schen Stränge des Halsmarkes hat.

Versuchen wir es nun, uns an einem Querschnitt die Configuration der Hinterstränge zu erklären und die Beziehungen der einzelnen Theile zu den hinteren Wurzeln darzulegen. Auf jedem Querschnitte finden wir in den Hintersträngen eine Anzahl aufsteigender Bahnen, andererseits treten immer neue hintere Wurzelfasern in denselben ein. Je höher hinauf im Rückenmarke wir kommen, desto mehr aufsteigende Fasern finden wir bereits am Querschnitte. Dies muss natürlich auf die Einlagerung der neu eintretenden Fasern einen Einfluss ausüben. So kommt es — und gerade dieser Punkt ist für die pathologische Anatomie der tabischen Hinterstrangserkrankung von der grössten Bedeutung — dass die Configuration der Hinterstränge, respective die Bedeutung ihrer einzelnen Theile, je nach der Höhe des Rückenmarksquerschnittes eine verschiedene ist. Im unteren Rücken-

Digitized by Google

marksabschnitte, wo wir noch wenig aufsteigende Fasern haben, ordnen sich, wie sich aus den Experimenten von Singer ergibt und wie auch unsere Befunde bei der Tabes ergeben werden, die eintretenden und die aufsteigenden Fasern mehr nach der frontalen Richtung an; die aufsteigenden mehr dorsal, die eintretenden in der ventralen Hälfte der Hinterstränge. Anders in der oberen Rückenmarkshälfte. Hier haben wir bereits in den mittleren Partieen der Hinterstränge ein compactes, sagittal gestelltes Bündel aufsteigender Fasern; die neu eintretenden Fasern müssen sich darnach auch in der sagittalen Richtung einlagern.

Es frägt sich noch, hat der ganze Hinterstrang die Bedeutung von Fortsetzungen hinterer Wurzelfasern oder gibt es Partieen in demselben, die keinen Zusammenhang mit hinteren Wurzelfasern haben? Die Frage ist von verschiedenen Autoren verschieden beantwortet worden. Dass die Goll'schen Stränge Fortsetzungen hinterer Wurzelfasern, und zwar, wie es scheint, ausschliesslich der von den unteren Extremitäten kommenden, bis in die Medulla oblongata leiten, ist wohl heute sichergestellt. Das zeigen einerseits die Fälle aufsteigender Degeneration in denselben nach Compression der Wurzeln der Cauda equina, wie sie schon vor langer Zeit von Türk,[20] Schifferdecker,[21] dann von Lange,[22] Schultze,[23] Kahler und Pick[1] u. A. beschrieben sind; wir werden im Verlaufe unserer Darstellung zwei hierher gehörige Fälle besprechen. Andererseits sprechen dafür auch die experimentellen Beobachtungen ziemlich eindeutig; nur Rossolymo[24] leugnet, freilich bloss für das Meerschweinchen, einen Zusammenhang der Goll'schen Stränge mit hinteren Wurzelfasern; Berdez[69] hat aber neuerdings auch beim Meerschweinchen einen solchen Zusammenhang gezeigt. Der Uebergang hinterer Wurzelfasern in den Goll'schen Strang erfolgt wahrscheinlich in der Weise, dass jener Theil der hinteren Wurzelfasern, der im Hinterstrange verbleibt, in der oben geschilderten Weise durch neu eintretende Fasern immer mehr und mehr gegen die Mittellinie gedrängt wird, bis er endlich in den Goll'schen Strang gelangt. Ausserdem erhält der Goll'sche Strang wahrscheinlich noch Zuzüge aus der grauen Substanz, wie dies Bechterew, Gowers, Berdez u. A. annehmen; dass aber alle Fasern der Goll'schen Stränge erst durch die graue Substanz ziehen und daselbst eine Unterbrechung

Digitized by Google

erfahren, was Tackácz[25] und Bechterew, letzterer vorzüglich auf Grund der verschiedenzeitigen Markentwickelung behaupten, ist wohl zweifelhaft.

Die Partie am Hinterhorne haben wir bereits als jene Zone kennen gelernt, in der die am Querschnitt eintretenden Wurzelfasern sich verbreiten (Westphal's Wurzeleintrittszone); dieselbe zieht sich jedoch nicht längs des ganzen Hinterhornrandes, sondern bloss an dessen dorsaler Hälfte hin. Das, was zwischen dieser Zone liegt und dem in den mittleren Partien der Hinterstränge aufsteigenden langen Bahnen, entspricht, wie leicht zu entnehmen, zum allergrössten Theile Wurzelfasern, die in etwas tieferen Partien ins Rückenmark eingetreten sind; einzelne Fasern mögen übrigens aus der grauen Substanz stammen. So bleibt uns nur mehr noch die ventrale, der hinteren Commissur anliegende Partie der Hinterstränge, der seit Langem, nach anatomischen und pathologischen Beobachtungen, speciell bei der Tabes, eine besondere Bedeutung zugemessen wurde (ventrales Hinterstrangsfeld). Dasselbe nimmt im Lendenmarke und Brustmarke den ganzen Commissurenantheil ein; daselbst ziemlich breit, zieht es sich verschmächtigend längs der Hinterhörner eine Strecke hin. Im obersten Brustmarke und in der Halsanschwellung, wo die Goll'schen Stränge bis an die hintere Commissur heranreichen, wird dasselbe in zwei ventrale, dem Hinterhornrande anliegende Theile geschieden. Die Bedeutung dieses Feldes scheint mir durch Versuche von Singer und Münzer[17] aufgeklärt worden zu sein. Indem dieselben die nach Ehrlich und Brieger im Lendenmarke nach temporärer Unterbindung der Bauchaorta auftretende Degeneration der grauen Substanz an Marchi-Präparaten studirten, fanden sie nebst den Veränderungen der grauen Substanz und einer Degeneration im Vorder- und Hinterseitenstrange in den Hintersträngen verbreitet eine diffuse Degeneration, welche nur an der hinteren Commissur, in den der grauen Substanz anliegenden Partien dichter wird. Sie folgern daraus, dass an dem Aufbau jenes Hinterstrangantheiles an der hinteren Commissur Fasern aus der grauen Substanz theilnehmen.

Abweichend von der eben geschilderten Gliederung der Hinterstränge theilt neuerdings Flechsig[26] auf Grund von Befunden bei menschlichen Föten die Hinterstränge ein. Er

Digitized by Google

hebt zunächst hervor, dass die Entwickelung der hinteren Wurzeln nicht in zwei oder drei, sondern in vier Etappen erfolgt, so dass vielleicht vier Elementarsysteme in den Hintersträngen zu suchen sind. Diese fötale Gliederung stimme mit der auf experimentellem Wege gefundenen nicht überein, sondern beide zeigen Differenzen, die insoferne von hohem Interesse seien, als die Tabes in der Mehrzahl der Fälle in ihrer Entwickelung sich der fötalen, nicht der experimentell erzeugten Gliederung der Hinterstränge anschliessen soll. Flechsig theilt die Hinterstränge in eine vordere, mittlere und hintere Wurzelzone, nebstbei unterscheidet er noch eine mediane, dem hinteren Septum anliegende Wurzelzone. Zuerst entwickelt sich die vordere, dann ein Theil der mittleren mit der medianen Wurzelzone, dann folgen die Goll'schen Stränge mit dem Reste der mittleren und dem medialen Theile der hinteren Wurzelzone, dann endlich die hintere laterale Wurzelzone, die der Lissauer'schen Randzone entspricht. Die vordere und mittlere Wurzelzone enthalten sicher hintere Wurzelfasern; für die Goll'schen Stränge konnte Flechsig einen Ursprung aus hinteren Wurzelfasern nicht nachweisen; für die mediane Zone endlich kann Flechsig vorläufig keine Deutung geben. Versuchen wir nun diese Schilderung mit der vorhin gegebenen in Einklang zu bringen. Auffallend ist zunächst, dass Flechsig da von Wurzelzonen spricht, wo er einen Zusammenhang mit hinteren Wurzelfasern nicht gelten lassen will, z. B. bei der hinteren Wurzelzone, deren lateraler Theil, der Lissauer'schen Randzone entsprechend, sicher Wurzelfasern enthält. Andererseits nimmt Flechsig für die vordere Wurzelzone einen Zusammenhang mit hinteren Wurzelfasern an, während, wie wir oben gesehen haben, gerade hier ein solcher Zusammenhang aller Wahrscheinlichkeit nach nicht besteht. Am klarsten ist wohl die mittlere Wurzelzone, sie entspricht der Wurzelzone der anderen Autoren. Ueber die mediane Wurzelzone, sowie über die angebliche Ausbreitung der Tabes nach der von Flechsig gegebenen Gliederung der Hinterstränge sprechen wir später.

So hätten wir denn in vielleicht umständlicher, aber durch die Schwierigkeit des Gegenstandes bedingter Weise all das kennen gelernt, was uns die neueren Forschungen, gestützt auf entwickelungsgeschichtliche, vergleichend anatomische, experi-

Digitized by Google

mentelle und pathologische Beobachtungen über die Beziehungen der hinteren Wurzeln zu den Hintersträngen erschlossen haben. Wir gehen nun zur Betrachtung der pathologisch anatomischen Verhältnisse der Tabes über, zunächst die Hinterstränge betrachtend, worauf wir die Beziehungen der hinteren Wurzeln zum Hinterhorne und das Verhalten desselben bei Tabes besprechen wollen. Ich gehe darauf aus, zu zeigen, wie sehr bis ins Einzelne die Affection der Hinterstränge und des Hinterhornes bei Tabes sich nach dem intramedullaren Verlaufe der hinteren Wurzeln richtet, und dass nur daraus ein Verständniss des tabischen Rückenmarkes zu gewinnen ist. Von dieser Voraussetzung aus wird uns aber das Studium der pathologischen Anatomie der Tabes zugleich eine Handhabe bieten, die zum grössten Theile an Thieren gemachten Beobachtungen über die hinteren Wurzeln am Menschen zu bestätigen, respective in einzelnen Punkten richtig zu stellen.

Die Affection der Hinterstränge bei Tabes dorsalis.

Dass bei der Tabes die Affection der hinteren Wurzelfasern von Wichtigkeit für das Verständniss des pathologischen Vorganges ist, dürfte zuerst Leyden[27] ausgesprochen haben; er erklärt die Tabes als „eine eigenthümliche Atrophie oder Degeneration der sensiblen Partieen des Rückenmarkes". Die ersten genauen Angaben jedoch über die Affection der intramedullaren Wurzelfasern und die Wichtigkeit dieses Factums für die Localisation der Tabes verdanken wir Charcot und Pierret.[28] Pierret beschrieb drei Fälle, aus denen sich unter Vergleichung der anatomischen und klinischen Befunde unzweifelhaft ergab, dass für die Entstehung der klinischen Symptome bloss die Affection der Rubans externes (Bandelettes externes) massgebend ist. Als Bandelettes externes bezeichnet Pierret, sich hierbei auf Kölliker stützend, die Wurzelzone im Burdach'schen Strange, wie wir sie oben beschrieben haben. Die Affection der Goll'schen Stränge im Halsmarke ist bloss eine secundäre, aufsteigende. Die Affection der Bandelettes externes ist nun nach Pierret nicht nur charakteristisch für Tabes, sondern sie stellt auch, wie seine Fälle ergaben, die initialen Veränderungen der Tabes dar. Pierret knüpft an diese Fälle auch Schlussfolgerungen

Digitized by Google

bezüglich der Localisation einzelner klinischer Symptome, was Westphal,[29] der sonst die anatomischen Resultate Pierret's bestätigte, entschieden zurückwies. Seitdem sind die anatomischen Angaben Pierret's wohl ziemlich allgemein acceptirt.

Ich gehe nun daran, auf Grund meiner Fälle im Einzelnen zu zeigen, dass es sich in der That bei der tabischen Degeneration der Hinterstränge und bei den uncomplicirten Fällen ausschliesslich um eine Affection der hinteren Wurzeln in ihrem intramedullaren Verlaufe handelt, und dass die Bilder, die uns der tabisch degenerirte Hinterstrang darbietet, in vollkommener Uebereinstimmung stehen mit den Angaben über den Verlauf der hinteren Wurzelfasern, wie wir sie oben entwickelt haben.

Ich beginne mit einem Falle mittelschwerer Tabes, wie man ihn gewöhnlich findet. Tafel I, Fig. 1. Die Degeneration ist am stärksten im unteren Brustmarke und oberen Lendenmarke. Nehmen wir zunächst ein Präparat aus der Lendenanschwellung, Fig. 1 *l*. Theilen wir uns die Hinterstränge nach ihrer sagittalen Ausdehnung in drei Theile, so finden wir hier das dorsale Drittel nahezu total degenerirt, nur ganz vereinzelte Fasern sind noch erhalten; die Degeneration ist schwächer in der Peripherie und am hinteren Septum. Im mittleren Drittel finden wir eine Degenerationszone, die beiläufig die Mitte einnimmt, nach vorne spitz zuläuft, mithin, freilich ohne scharfe Grenze, eine schmale Partie am Hinterhorne und an der hinteren Fissur freilässt. Im ventralen Drittel sind die Hinterstränge nahezu ganz unversehrt; es bleibt also eine Zone frei, die an der Commissur am breitesten ist und sich längs der Hinterhörner, allmählich verschmächtigend, eine Strecke weit hinzieht. Gehen wir höher hinauf, an die Grenze zwischen Lenden- und Brustmark, so finden wir die dorsale Hälfte der Hinterstränge bis auf einzelne Fasern nahezu total degenerirt. In der ventralen Hälfte zieht sich der Degenerationsbezirk immer mehr vom Hinterhorne zurück, der Antheil an der Commissur mit den Fortsätzen längs der Hinterhörner bleibt aber erhalten. Im oberen Sacralmarke finden wir noch eine Degeneration der Hinterstränge, wenn auch schwächer als im Lendenmarke; dieselbe stellt zwei getrennte flügelförmige Felder dar, die eine mehr frontale Richtung einhalten und in der Mittellinie durch eine nahezu unversehrte Partie geschieden sind.

Digitized by Google

Was ergibt sich zunächst daraus? Im Lendenmarke und Sacralmarke bleibt im ventralen Abschnitte der Hinterstränge ein Feld erhalten, das an der hinteren Commissur am breitesten, sich allmählich verschmälernd etwa längs der ventralen Hälfte des Hinterhornrandes hinzieht. Dieses Feld bleibt, wie meine Fälle und die in der Literatur beschriebenen zeigen, selbst in den schwersten Fällen constant erhalten; nur manchmal finden sich daselbst an Pal-Präparaten zahlreiche, kleine, rundliche helle Stellen, die jedoch, wie Carminpräparate zeigen, verdickten Gefässen und leichter Sklerosirung ihrer Umgebung entsprechen. Ich habe an anderer Stelle [30] gezeigt, dass die kleinen Gefässe, die sich im Lendenmarke an dieser Stelle finden, eine besondere Tendenz zur Sklerosirung zeigen; es geht auch meines Erachtens nicht an, diesen Gefässsklerosen eine besondere Bedeutung für die Genese der Tabes zuzumessen, wie dies von gewisser Seite geschehen ist.

Wir haben oben auf Grund der Experimente von Singer und Münzer angenommen, dass die genannte Zone an der hinteren Commissur nicht hintere Wurzelfasern, sondern aus der grauen Substanz stammende Fasern enthalte; so wird es erklärlich, dass bei hochgradiger Tabes, selbst wenn alle hinteren Wurzelfasern degenerirt sind, diese Partie erhalten bleibt. Vergleicht man die Bilder, die Singer und Münzer vom Lendenmarke nach Unterbindung der Aorta, nach Marchi gefärbt, erhalten, so bekommt man nahezu ein vollständig getreues Negativ eines mit Hämatoxylin gefärbten Tabespräparates.

Weiters fanden wir im Lendenmarke an der hinteren Fissur ein relativ wenig degenerirtes, schmales Gebiet abgegrenzt. Ein solches Bild ist ungemein häufig. Ich möchte dieses Feld in zwei Theile sondern; in ein dorsales, an der Peripherie gelegenes, und ein etwa im mittleren Drittel der Hinterstränge gelegenes. Dieses letztere bleibt, wie auch Strümpell und Kraus hervorheben, oft bei sehr schwerer Tabes noch lange erhalten; was für ein Bewandtniss es mit dieser Partie hat, ist schwer zu sagen; ich möchte aber hervorheben, dass ich in einem Falle von Compressionsmyelitis im Brustmarke, an Marchi-Präparaten im Lendenmarke nebst absteigender Degeneration im Seitenstrange ein ganz ähnliches Feld im Hinterstrange degenerirt fand.[31] Möglicherweise handelt es sich also um ein Feld, das absteigend degenerirt und eine von den übrigen Hinterstrang-

Digitized by Google

partien abweichende Bedeutung hat. Zu ganz ähnlichen Resultaten kommen Barbacci[43] und Berdez,[69] letzterer auf Grund von Experimenten. Dieses Feld entspricht auch Flechsig's medianer Wurzelzone. Der Rest des weniger degenerirten Gebietes, der gegen die Peripherie liegt, entspricht, wie die Experimente und eine vergleichende Beobachtung vieler Tabesfälle zeigten, aufsteigenden Fasern aus dem Sacralmarke. Da nun in der Mehrzahl der Fälle die Degeneration im Sacralmarke geringer als in den höheren Rückenmarksabschnitten ist, so zeigt auch dieses Feld eine weniger weit vorgeschrittene Degeneration, es sind mehr Fasern erhalten geblieben als in den benachbarten, dem Lendenmarke entsprechenden Höhen.

Die aus dem Sacralmarke stammenden Fasern nehmen aber, wie aus den Experimenten von Singer[13] hervorgeht, im Lendenmarke nicht nur die eben erwähnte schmale Partie am hinteren Septum, sondern die ganze dorsale Peripherie ein. So kommt es, dass in dem oben beschriebenen Falle von Tabes, wo das Sacralmark weniger betroffen war, auch die Peripherie des dorsalen Hinterstrangdrittels im Lendenmarke weniger intensiv degenerirt war. Bei frischeren Fällen von Tabes, wo das Sacralmark gar nicht oder nur sehr wenig betroffen ist, wird diese Differenz natürlich deutlicher. In einem hierher gehörigen Falle, Fig. 2 *s*, finden wir im Sacralmarke ganz minimale Veränderungen; die Hinterstränge erscheinen nur in der der dorsalen Hälfte des Hinterhornes anliegenden Partie an Pal-Präparaten etwas blässer. In der Lendenanschwellung, Fig. 2 *l*, finden wir folgendes Bild. In den Hintersträngen ist beiderseits ziemlich symmetrisch ein Feld degenerirt, das sich an die Hinterhörner anlegt, an die Peripherie und das hintere Septum jedoch nicht heranreicht; es liegt im dorsalen Drittel der Hinterstränge und sendet nur einen schmalen, vom Hinterhorne sich entfernenden Fortsatz nach dem mittleren Drittel der Hinterstränge. Das so beschriebene Feld ist nicht ganz degenerirt, überall sind noch einzelne Fasern erhalten, auch in der Lissauer'schen Randzone, sowie von den ins Hinterhorn einstrahlenden Bogenbündeln sind einzelne erhalten geblieben. Das so umgrenzte Gebiet wird auch in der Literatur als zunächst im Lendenmarke erkrankt angegeben; nur bezeichnet man dasselbe als mittlere Wurzelzone. Ich betrachte dieses Feld aber als das Gebiet

Digitized by Google

sämmtlicher in den Hinterstrang des Lendenmarkes eintretender Wurzelfasern; dieses Gebiet erkrankt in ganzer Ausdehnung, wenn auch nicht in allen seinen Fasern; für letzteres spricht ja auch der Umstand, dass einzelne Fasern in der Lissauer'schen Randzone und einzelne der aus den Hintersträngen ins Hinterhorn einstrahlenden „Bogenbündel" erhalten geblieben sind. In den schwersten Fällen von Tabes, wo auch das Sacralmark hochgradige Veränderungen zeigt, ist dann auch im Lendenmarke die Peripherie der Hinterstränge ebenfalls hochgradig degenerirt, wie dies einzelne meiner Fälle, sowie welche in der Literatur zeigen. Dann ist der ganze Hinterstrang, mit Ausnahme der Partie an der hinteren Commissur und des kleinen Feldes, am hinteren Septum degenerirt, Fig. 4 *s* und *l*.

Die Verhältnisse, wie wir sie hier für die Lendenanschwellung geschildert und erklärt haben, bleiben die gleichen im oberen Lendenmarke bis zum Uebergange ins Brustmark; sowohl die Vertheilung als die Intensität des Processes bleibt nahezu die gleiche. Anders wird dies im unteren und mittleren Brustmarke. Wir dürfen nicht vergessen, dass hier schon de norma die Form der Hinterstränge eine andere geworden ist; die Hinterstränge sind schmäler und mehr in die sagittale Richtung gestellt. Wir finden hier am Querschnitt schon eine grosse Zahl von aufsteigenden Fasern; dieselben bleiben, wie wir sehen werden, an der hinteren Fissur, gleichwie im Lendenmarke, erstrecken sich aber als schmales Band bis nahe an die hintere Commissur. Diese Partie stellt ein Homologon der Goll'schen Stränge dar, die, wenn man will, auf diese Weise bis ins Lendenmark reichen. Dadurch dass vom Brustmarke nach aufwärts in der Mittellinie ein immer mehr an Ausdehnung zunehmendes, sagittales Feld von aufsteigenden Fasern sich findet, müssen fortan die neu eingelagerten Fasern ebenfalls sich in der sagittalen Richtung anordnen. Ob es auch in den oberen Rückenmarkspartieen ein absteigend degenerirendes Gebiet im Hinterstrange gibt, kann ich vorläufig nicht sagen.

Zur Beurtheilung der Verhältnisse im unteren und mittleren Brustmarke bei Tabes nehmen wir einen verhältnissmässig leichten Fall, Fig. 2 *d*. Wir sehen hier einerseits in der Mittellinie, andererseits längs beider Hinterhörner deutliche Degenerationszonen. Zwischen diesen beiden Feldern finden wir eine

Digitized by Google

leichtere, diffus sich abgrenzende Degeneration. Was zunächst das mittlere Degenerationsfeld betrifft, so bedarf es nicht erst vieler Worte, in demselben eine aufsteigende Degeneration zu finden, herrührend von der bestehenden Degeneration der Wurzelzonen im Lendenmark. Dass dieses Feld thatsächlich die Fortsetzungen der Wurzelfasern des Lendenmarkes enthält, das lehren nicht nur die oben dargelegten experimentellen Ergebnisse, sondern auch in klarster Weise Fälle von Compression der Wurzeln der Cauda equina, wie ich deren zwei besitze. Während wir hier im Sacral- und Lendenmarke (Fig. III *l*) eigentlich ganz das Bild schwerster Tabes finden — Degeneration nahezu der ganzen Hinterstränge bis auf die Partie an der hinteren Commissur — zieht sich gegen das Brustmark zu die Degeneration immer mehr vom medialen Hinterhornrande zurück; höchstens dass die Partie daselbst etwas blässer erscheint, dadurch, dass einzelne der degenerirten Wurzelfasern bis hier hinauf reichen (Fig. III *d*). Im mittleren Brustmarke beschränkt sich die Degeneration schon auf die mittleren Partien des Hinterstranges und bildet daselbst, gleichwie bei leichten Fällen von Tabes, ein an der Peripherie etwas breiteres, dann sich verschmälerndes, bis nahe an die Commissur reichendes Degenerationsgebiet. Je höher hinauf wir kommen, desto kleiner wird das degenerirte Gebiet im Verhältniss zur erhaltenen Partie; im Halsmarke (Fig. III *c*) endlich beschränkt es sich auf ein ganz schmales, die innersten Partieen des Goll'schen Stranges einnehmendes Feld. Ich möchte aber hier hervorheben, dass das degenerirte Gebiet nicht nur relativ an Grösse abnimmt, sondern auch absolut kleiner zu werden scheint, was mit der oben erwähnten Anschauung, wornach aus den aufsteigenden Bahnen höher oben noch Fasern in die graue Substanz eingehen, übereinstimmen würde.

In dem eben besprochenen Falle von Tabes ist dieses mittlere Gebiet im Brustmarke weniger intensiv degenerirt als bei dem Falle von Compression der Cauda equina, was darin seinen Grund hat, dass dort, wie überhaupt zunächst bei der Tabes, nicht alle Wurzelfasern im Anfange zugrunde gehen; ein Vergleich der Degenerationen im Lendenmarke zeigt dies evident: bei der Compression nahezu alle intramedullaren Wurzelfasern — im Hinterstrange, gleichwie im Hinterhorn — degenerirt, bei dem Tabesfalle überall noch zwischen den degenerirten gesunde

Digitized by Google

Fasern erhalten; dies muss natürlich auch auf die Intensität der secundären Veränderungen einen Einfluss haben. Was aber den Fall von Tabes weiters von der secundären Degeneration unterscheidet, das ist das Auftreten der seitlichen Degenerationsfelder im Hinterstrange. Am stärksten sind sie in der an das Hinterhorn angrenzenden Partie. Daselbst beginnen sie an der Peripherie recht schmal, um dann an Breite zuzunehmen, ohne jedoch die Peripherie zu erreichen und enden, wieder schmal werdend, am Hinterhorne, beiläufig da, wo dasselbe im unteren Brustmarke jene charakteristische Ausladung nach einwärts hat. Von dieser Partie aus finden wir nun in der dorsalen Hälfte der Hinterstränge eine leichtere diffuse Degeneration bis gegen das mittlere Degenerationsgebiet sich hinziehen. Hier, wie auch in den lateralen Partieen, sind, wie schon erwähnt, überall noch unter den degenerirten Fasern erhaltene Fasern zu finden. In der lateralen, dem Hinterhornrande anliegenden Partie erkennen wir leicht das Gebiet der eigentlichen Wurzelzone im Hinterstrange, jene Partie, wo die am Querschnitte eintretenden Fasern im Hinterstrange sich ausbreiten; in ihrer Degeneration erkennen wir eine Degeneration der für das betreffende Segment bestimmten Wurzelfasern. Weitere Beweise hiefür finden wir in der Degeneration der Lissauer'schen Randzone, dem Ausfalle der Bogenbündel u. s. w., wie wir noch genauer besprechen werden.

Ebenso leicht erkennen wir in der zwischen dieser und dem medialen Degenerationsgebiete liegenden Partie die Wurzelzonen etwas tieferer Abschnitte des Brustmarkes, die durch die neu eintretenden Wurzelbündel gegen die Mittellinie abgedrängt wurden. Man sollte nun vielleicht erwarten, dass zwischen diesen Degenerationszonen eigentlich keine Differenzen sein sollten; in schweren Fällen von Tabes, wo die Degeneration längs des ganzen Rückenmarkes gleichmässig ausgebreitet ist, hören auch diese Differenzen auf und wir finden dann den ganzen Hinterstrang (Fig. IV *d*), mit Ausnahme jenes commissuralen Antheiles, den wir als nicht aus Wurzelfasern zusammengesetzt bezeichneten, degenerirt. Die Differenzen in der Degenerationsintensität bei frischeren Formen erklären sich leicht damit, dass die Degeneration im Rückenmarke nicht gleichmässig ist, respective im unteren Brustmarke meist am intensivsten ist; anderer-

Digitized by Google

seits daraus, dass sich wahrscheinlich den Wurzelgebieten Fasern aus der grauen Substanz hinzugesellen.

Wir haben uns so das gesammte Degenerationsgebiet in eine Anzahl von Feldern zerlegt; einmal das Degenerationsgebiet der aus unteren Rückenmarkspartieen stammenden Wurzelfasern — an der Mittellinie gelegen; dann das Degenerationsfeld der in das bestimmte Rückenmarksegment eintretenden Wurzeln — am medialen Hinterhornrande gelagert, und endlich zwischen beiden die degenerirten Wurzelgebiete etwas tieferer Partieen. Bei einer solchen Betrachtungsweise vermögen wir an einem Querschnitte uns zu orientiren über den Zustand der Degeneration hier, sowie in den tieferen Rückenmarksabschnitten; einen weiteren Behelf bietet uns dann das Verhalten der grauen Substanz des Hinterhornes, respective der in ihr enthaltenen hinteren Wurzelfasern. Wir lernen so unterscheiden, was auf dem einzelnen Querschnitte aufsteigende Degeneration ist und was neu hinzugekommen ist — ich möchte letzteres locale tabische Degenerationszeichen nennen. Das Fortschreiten des Processes besteht dann darin, dass immer neue Wurzelgebiete befallen werden, andererseits die schon ergriffenen, die früher, wenn auch in ganzer Ausdehnung, so doch nicht in allen Fasern degenerirt sind, nunmehr total zugrunde gehen.

Wir wollen, bevor wir weiter gehen, noch eine kurze Zeit bei der Degeneration des unteren Brustmarkes verweilen, da derselben ein hohes klinisches Interesse zukommt. Es handelt sich nämlich um die Localisation des Kniephänomens und die anatomische Begründung seines Fehlens bei Tabes. In seiner ersten diesbezüglichen Arbeit konnte Westphal[32] nur angeben, dass das Kniephänomen bei Tabes dann fehlt, wenn die Degeneration ins Lendenmark, respective ins untere Brustmark herabreicht. Westphal's weitere Untersuchungen [29 und 33] führten ihn aber mehr und mehr zu einer präciseren Localisation des Kniephänomens, bis es ihm endlich gelang,[34] mit Bestimmtheit auszusprechen, „dass überall da, wo das Kniephänomen fehlt, im Uebergang des unteren Brustmarkes zum Lendenmarke eine Zone der Hinterstränge erkrankt sein muss, die begrenzt wird durch eine Linie, welche man sich dem hinteren Septum parallel durch den Punkt gezogen denkt, in welchem die das Hinterhorn bekleidenden Substantia gelat. nach innen zu einen Knick

Digitized by Google

bildet; nach hinten bildet die Peripherie des Rückenmarkes die Grenze, nach innen die innere Seite der das Hinterhorn bekleidenden Subst. gelat. und der Eintritt der hinteren Wurzeln in die Spitze des Hinterhornes". Westphal bezeichnet diese Partie als die Wurzeleintrittzone. Die übrigen Autoren konnten nur Bestätigungen der präcisen Untersuchungen Westphal's bringen; ich erwähne z. B. Claus,[35] Tuczek,[36] Pick,[37] Martius,[38] Nonne,[39] Kraus[2] u. A.

Kehren wir zu unseren Fällen zurück, die theils mehr frische, theils weit vorgeschrittene Fälle von Tabes betrafen, so fanden wir im untersten Brustmarke stets die von Westphal abgegrenzte Partie erkrankt. In allen diesen Fällen fehlte, so weit es mir bekannt ist, auch der Patellarreflex. In dem von Westphal als Wurzeleintrittzone bezeichneten Gebiete erkennt man nach dem oben Gesagten leicht die Wurzelzone des betreffenden Querschnittes nebst aufsteigenden Wurzelfasern etwas tieferer Partieen. Wenn die Erkrankung dieser Partie das Fehlen des Patellarreflexes bedingt, so ist dies natürlich dahin aufzufassen, dass jene centripetalen Wurzelfasern, die aus der Patellarsehne stammen und vermöge ihrer centralen Verbindung mit den motorischen Wurzelfasern des Musculus quadriceps den Patellarreflex vermitteln, im untersten Brustmarke ins Rückenmark eingehen; dann müssen sie durch die Westphal'sche Zone, die ja die Wurzelzone des untersten Brustmarkes darstellt, hindurchziehen. Diese Ausdrucksweise des Sachverhaltes scheint mir richtiger, als zu sagen, der Patellarreflex ist in der Westphal'schen Zone localisirt; denn nicht die centrale Umschaltung des Reflexes, die natürlich in den motorischen Vorderhornzellen sitzen muss, ist bei der Tabes zerstört, sondern der centralste Theil der aufsteigenden Reflexbahn.

Da nun bei der Tabes für gewöhnlich zunächst das unterste Brustmark ergriffen wird, erklärt sich das frühzeitige Verschwinden des Patellarreflexes. Daraus folgt weiters, dass, wie schon Westphal hervorhebt, bei der sogenannten Tabes cervicalis, wo die Veränderungen vornehmlich in den oberen Rückenmarksabschnitten sich abspielen und die Wurzelgebiete des untersten Brustmarkes frei bleiben, der Patellarreflex erhalten bleibt. Dies ist die Regel; in einem später zu beschreibenden Falle von vor-

Digitized by Google

wiegend in den oberen Rückenmarkspartieen localisirter Tabes war auch der Patellarreflex erhalten.

Dass es aber von dieser Regel Ausnahmen gibt, zeigt ein neuerdings von Eichhorst[40] beschriebener interessanter Fall. In einem ziemlich reinen Falle von Tabes cervicalis, wo sowohl klinisch, als anatomisch das untere Rückenmark sich intact erwies, fehlte der Patellarreflex. Eine Erklärung hiefür fand sich in einer hochgradigen Degeneration beider Nervi crurales; schon Leyden und später Minor[41] hatten übrigens auf die Möglichkeit dieser Genese des Westphal'schen Symptomes bei Tabes hingewiesen. Raymond[42] will in einem Falle von Tabes cervicalis mit Fehlen des Patellarreflexes, wo das unterste Brustmark und Lendenmark intact gewesen sein sollen, auch in den Crurales keine Degenerationserscheinungen gefunden haben; ein solches Verhalten wäre freilich unaufgeklärt. Inwieweit die interessante Beobachtung Eichhorst's bei der immer mehr nachgewiesenen Reichlichkeit peripherer Nervenveränderungen bei Tabes unsere Ansichten über die Ursache des Westphal'schen Symptomes bei Tabes zu modificiren vermag, müssen erst weitere klinisch und anatomisch genau beobachtete Fälle lehren. Vorläufig aber müssen wir an der von Westphal gegebenen Erklärung festhalten.

Gehen wir nun zum oberen und obersten Brustmarke über, so wären die einfachsten Verhältnisse dann denkbar, wenn die eigentlichen tabischen Veränderungen, bestehend in einer Degeneration der in das betreffende Segment eintretenden hinteren Wurzelfasern, schon im mittleren Brustmarke aufhören würden. Welches Bild haben wir dann zu erwarten? Wir werden dann bloss eine Degeneration in der mittleren Partie der Hinterstränge finden, die die aus den tieferen Rückenmarkspartieen aufsteigenden Fasern enthält. Die Degeneration wird mehr minder intensiv sein, je nach der Intensität des Processes in jenen Partieen. Die Wurzelzone im engeren Sinne wird aber in einem solchen Falle intact sein. Ich bin leider nicht in der Lage, einen solchen Fall zu demonstriren; aber eine Andeutung des geschilderten Verhaltens zeigt einer meiner Fälle: Fig. I *d*. Bis ins mittlere Brustmark besteht beiderseits eine intensive typische Degeneration; anders im obersten Brustmarke. Daselbst finden wir eine intensive Degeneration in den Goll'schen Strängen,

Digitized by Google

die hier die bekannte Flaschenform haben; dabei ergibt sich aber, dass der ventrale Theil des Goll'schen Stranges weniger degenerirt ist als der übrige Theil, ein Verhältniss, das sich auch in der Halsanschwellung erhält. Im Keilstrange finden wir auf der einen Seite am Hinterhorne eine schmale Zone, die eigentliche Wurzelzone, ziemlich intensiv degenerirt; zwischen dieser Zone und den Goll'schen Strängen sehen wir im peripheren Hinterstrangsantheile eine leichtere, diffuse Degeneration. Conform den tieferen Partieen können wir sagen, die Degeneration am Hinterhorne entspricht der Degeneration der in das oberste Brustmark eintretenden hinteren Wurzeln, die zwischen dieser und den Goll'schen Strängen liegende Zone etwas tieferen Brustmarksabschnitten. Auf der anderen Seite aber finden wir im Burdach'schen Strange eine kaum nennenswerthe Degeneration; wir können also sagen, auf dieser Seite hat sich die Degeneration nicht über das mittlere Brustmark hinaus erstreckt. Damit lässt sich auch leicht das Bild verstehen, wie wir es bei weit vorgeschrittener Tabes im oberen und obersten Brustmarke bekommen. Es wird dann die Partie am Hinterhorne immer stärker degeneriren, es wird die Degeneration der zwischen der Wurzelzone und dem Goll'schen Strange liegenden Partie an In- und Extensität gewinnen, und so entsteht das bei schwerer Tabes gewöhnliche Bild, dass im oberen Brustmarke die dorsalen zwei Drittel der Hinterstränge nahezu total degenerirt sind. Die übrigen Fälle bilden den Uebergang von dem erstgenannten Bilde zum zweiten. Nicht degenerirt, auch in den hochgradigsten Fällen, finden wir die Partie an der hinteren Commissur, die hier, wie schon erwähnt, dadurch, dass der Goll'sche Strang bis an die Commissur heranreicht, die Gestalt zweier seitlicher dem ventralen Hinterhornantheile anliegender Felder bekommt. Ueber das Freibleiben dieser Zone habe ich schon oben gesprochen.

Ins Halsmark übergehend, wollen wir wieder mit solchen Fällen beginnen, wo die eigentlichen tabischen Veränderungen schon im oberen Brustmark endigen (Fig. II *c*). Wir finden in solchen Fällen im Halsmarke nur mehr eine Degeneration der Goll'schen Stränge. Diese Degeneration hat, wie wir wohl nicht mehr des weiteren betonen müssen, nur den Charakter einer aufsteigenden Degeneration. Die Goll'schen Stränge enthalten eben

Digitized by Google

die aufsteigenden Bahnen der tieferen Rückenmarksabschnitte; ihr medialster Theil enthält, wie der erwähnte Fall von Compression der Wurzeln der Cauda equina sehr schön zeigt, die Fortsetzungen der ins Sacral- und Lendenmark, der laterale Theil der ins Brustmark eingetretenen hinteren Wurzeln. Reicht die tabische Degeneration bis zum oberen Brustmark, dann sind die Goll'schen Stränge im Halsmarke in ihrer ganzen Ausdehnung, wenn auch nach der Intensität des Processes verschieden, intensiv degenerirt, ein Zeichen, dass die Goll'schen Stränge vom obersten Brustmarke an bereits complet sind, keinen Zuwachs mehr erfahren. Wir haben bereits gesehen, dass die Goll'schen Stränge vom obersten Brustmarke an, im Uebergang zum Halsmarke, die bekannte Flaschenform haben. Diese Form behalten sie zunächst auch im Halsmarke bei; in der Halsanschwellung beginnen sie an der Peripherie breit ausladend, verschmächtigen sich dann rasch, um etwa vom ventralen Drittel an wieder an Breite zu gewinnen und, an der Commissur gleichsam sich hinziehend, wieder breit zu endigen. Im oberen Halsmarke ändert sich aber das Bild der Goll'schen Stränge. Schon an der Peripherie schmäler, laufen sie allmählich in eine Spitze zu, die am hinteren Septum liegt, jedoch nicht bis an die Commissur heranreicht, höchstens dass ein ganz schmaler Fortsatz dahin abgeht. Wir haben schon erwähnt, dass im obersten Brustmarke der ventrale Antheil der Goll'schen Stränge weniger intensiv degenerirt ist, als die übrigen Theile; dies bleibt auch im Halsmark der Fall. Ich möchte glauben, dass sich, wie dies auch Bechterew und Gowers angeben, hier den Goll'schen Strängen Fasern aus dem Hinterhorn beigesellen; diese Fasern mengen sich unter die eigentlichen aufsteigenden Bahnen im Halsmarke, und zwar besonders im ventralen Antheile. Oefters, sowohl bei Tabes als sonst bei aufsteigenden Degenerationen gewinnt es, wie schon gesagt, andererseits den Anschein, als ob das Areale der aufsteigenden Degeneration nicht nur scheinbar durch Zusammengedrängtwerden der degenerirten Fasern, sondern thatsächlich kleiner werden würde; dies würde mit der von Edinger und Gowers geäusserten Ansicht, wornach aus den aufsteigenden langen Bahnen immer noch Fasern an die graue Substanz abgegeben werden würden, ganz gut stimmen. Die geschilderte Formveränderung der Goll'schen Stränge im

Digitized by Google

oberen Halsmarke ist übrigens, wie Präparate von Tabes und aufsteigenden Degenerationen lehren, eine ganz constante.

Kehren wir zur Tabes zurück und suchen wir uns die Bilder zu erklären, die entstehen, wenn die eigentliche tabische Degeneration in das obere und oberste Brustmark und in das untere Halsmark reicht. Wir müssen dann nebst der Degeneration im Goll'schen Strange noch Degenerationen im Burdach'schen Strange erwarten, und zwar entsprechend den Befunden in den unteren Rückenmarkspartieen, eine Zone am Hinterhorne und eine zwischen dieser und dem Goll'schen Strange gelegene. Je nach der Intensität des Processes wird natürlich das Verhalten im Einzelnen verschieden sein. Betrachten wir zunächst das untere Halsmark und die Halsanschwellung. Sind die Veränderungen gering, dann finden wir im Burdach'schen Strange eine Zone diffuser, leichter Degeneration, die am Hinterhorne, entsprechend den hier meist eine Strecke weit horizontal verlaufenden hinteren Wurzelbündeln, schmal beginnend, allmählich an Breite gewinnt, dann wieder schmäler eine Strecke weit längs des Hinterhornes, aber nicht bis an die Commissur sich hinzieht; leichte Degeneration zieht sich dann von dieser Zone, und zwar meist an der Stelle ihrer grössten Breite gegen den Goll'schen Strang hin. Die Bedeutung dieser Degenerationsbezirke ist wohl ohneweiters klar. Dieses Verhalten eigentlich nur angedeutet finden wir in Fall Fig. I *c*, da überall in dem geschilderten Bezirke die Mehrzahl der Fasern erhalten ist. Deutlicher ausgesprochen, weil die Degeneration eine intensivere ist, finden wir diese Zonen, sowohl die am Hinterhorn, als von hier aus zum Goll'schen Strange in Fig. V *c*. Diese letztere Degenerationszone, zwischen der Degeneration am Hinterhorne und dem Goll'schen Strange, reicht zunächst nicht bis an die dorsale Peripherie des Hinterstranges oder ist hier wenigstens schwächer, so dass an der hinteren Peripherie zwei seitliche Felder verhältnissmässig lange freibleiben, hintere äussere Felder. Gewinnt aber die Degeneration an Ausdehnung, dann gehen auch diese Felder unter, es bleibt nur mehr ein ganz schmaler Streif zwischen Goll'schem und Burdach'schem Strang übrig; endlich verschwindet auch dieser und der ganze Hinterstrang, wieder mit Ausnahme jener vorderen, seitlichen Felder an der hinteren Commissur, ist degenerirt (Fig. IV *c*.)

Digitized by Google

Gehen wir nun ins obere Halsmark, so haben wir natürlich nebst der Degeneration im Goll'schen Strange eine zweite Degenerationszone, entsprechend den aus dem degenerirten unteren Halsmarke aufsteigenden Wurzelfasern, zu erwarten. In die Goll'schen Stränge, die ja keinen Faserzuwachs aus dem Halsmarke erhalten, können dieselben nicht eingehen. Nun finden wir in allen Fällen, in denen auch noch das untere Halsmark und die Halsanschwellung „local tabische Veränderungen" zeigen, in den Burdach'schen Strängen, an der Grenze gegen die Goll'schen Stränge, zwei Degenerationsstreifen von verschiedener Breite, die gegen den Commissurentheil der Hinterstränge, da wo die Goll'schen Stränge nicht mehr hinreichen, sich in der Mittellinie aneinander legen (Fig. IV *c*). In diese Streifen, die wir in ähnlicher Form auch schon in der Halsanschwellung finden, haben wir die aufsteigenden Wurzelfasern aus dem unteren Halsmark und der Halsanschwellung zu verlegen, die durch die neu eintretenden Wurzelfasern immer mehr gegen die Mittellinie gedrängt werden. Nach den erwähnten Fällen von Pfeifer entsprechen die innersten Partieen dieser Streifen noch Wurzelfasern aus der zweiten und ersten Brustwurzel.

Für gewöhnlich erstreckt sich die Tabes nicht bis ins obere Halsmark, und so bleibt denn die Partie am Hinterhorne, die Wurzelzone des oberen Halsmarkes, in der Mehrzahl der Fälle frei; unter unseren Fällen zeigen auch nur sehr wenige eine Andeutung von Degeneration in dieser Zone.

Noch eines Befundes im oberen Halsmarke habe ich Erwähnung zu thun, den man bisweilen antrifft. So findet man in Fig. V *c s* daselbst am hinteren Septum eine Degenerationszone, entsprechend den Goll'schen Strängen, aber nicht in ihrer ganzen Ausdehnung; vielmehr ist der degenerirte Bezirk schon an der Peripherie schmäler als die Goll'schen Stränge und endigt bereits etwa in der Mitte des Septums. Der Rest der Goll'schen Stränge ist bedeutend weniger degenerirt; nach aussen von demselben, im medialsten Theile des Burdach'schen Stranges, kommen dann neuerdings zwei schmale, ventralwärts convergirende Degenerationsstreifen. Dieser letztere Bezirk entspricht nun, wie wir gesehen haben, Fortsetzungen der in das oberste Brustmark, respective untere Halsmark eintretenden Wurzelfasern; seine Degeneration einer

Digitized by Google

Degeneration dieser Wurzelfasern. Die Degeneration der inneren Theile der Goll'schen Stränge entspricht der bestehenden Degeneration im Sacral-, Lenden- und unteren Brustmark (Fig. V *l*). Wie kommt es nun, dass der äussere Theil der Goll'schen Stränge, den wir schon per exclusionem dem mittleren und oberen Brustmarke zutheilen müssen, um so viel schwächer degenerirt ist? Dafür finden wir eine vollkommene Erklärung in dem Verhalten der letztgenannten Rückenmarkspartieen. Im mittleren und oberen Brustmarke (Fig. V *d*) sind jene Veränderungen, die ich als local tabische bezeichnet habe, bestehend in Degeneration der in das betreffende Segment eintretenden hinteren Wurzelfasern, sehr gering. Sowohl die dem Hinterhorne anliegende Partie als die in das Hinterhorn eintretenden Fasern sind nur zum geringsten Theile zugrunde gegangen; und so erklärt es sich, dass auch ihre Fortsetzungen im Goll'schen Strange nur zum kleinen Theile degenerirt sind. Ein ähnliches Bild, wie ich es eben beschrieben, fand ich mehr minder ausgeprägt, in mehreren meiner Fälle. Die Erklärung hiefür ergab sich aus einer Vergleichung der verschiedenen Rückenmarkshöhen stets in der gleichen Weise. Aehnliches zeigen auch manche Fälle der Literatur, ich erwähne z. B. einen Fall von Westphal [33b], dann den von Martius [38] beschriebenen Fall; Martius gibt im gewissen Sinne eine ähnliche Erklärung wie ich. Während also die Tabes für gewöhnlich die stärksten Veränderungen im unteren Brust- und oberen Lendenmarke setzt, von hier nach ab- und aufwärts allmählich an Intensität abnimmt, kommt es vor, dass sie auf ihrem Wege gleichsam einzelne Segmente überspringt, z. B. das obere Brustmark ziemlich frei lässt, um im unteren Halsmarke wieder an Intensität zu gewinnen.

Es gibt noch eine zweite, wichtige Abweichung im Sitze der intensivsten Veränderungen bei Tabes; statt wie gewöhnlich im unteren Rückenmarksabschnitte ihre grösste Intensität zu haben, kann sie in seltenen Fällen zunächst und am stärksten in den oberen Partieen des Rückenmarkes auftreten. Wir haben dann das vor uns, was in der Literatur mehrfach als Tabes cervicalis beschrieben wurde. Unter meinem Materiale besitze ich einen sehr schönen hierher gehörigen Fall. Es ist wohl kein reiner Fall von Tabes cervicalis, insoferne die Veränderungen durchaus sich nicht auf das Halsmark allein beschränken; sie haben

Digitized by Google

nur ihre grösste Intensität in den oberen Rückenmarksabschnitten. Dies gilt übrigens von der Mehrzahl der in der Literatur beschriebenen Fälle von Tabes cervicalis. — Eichhorst[40] spricht gar von einer Tabes dorsalis cervicalis. Ich beschreibe hier von meinem Falle nur die Veränderungen in den Hintersträngen, betone aber, dass die Veränderungen der grauen Substanz, wie wir sie als charakteristisch für die Tabes kennen lernen werden, in vollster Uebereinstimmung mit dem Befunde in den Hintersträngen stehen. Im Sacralmarke bestehen leichte Veränderungen des dorsalen Antheiles der Hinterstränge in bekannter Ausdehnung. In der Lendenanschwellung, Fig. VI *l*, finden wir an Pal-Präparaten ausser einer ganz leichten Degeneration im innersten hinteren Antheile der Hinterstränge (entsprechend der leichten Degeneration des Sacralmarkes) kaum etwas Pathologisches; nur Marchi-Präparate zeigen eine ganz leichte Degeneration in der Wurzelzone, auch sieht man ganz vereinzelte degenerirte Wurzelfasern aus dem Hinterstrange ins Hinterhorn einstrahlen. Das gleiche gilt für das oberste Lendenmark und für das untere Brustmark; ausser einer schwachen Degeneration im innersten hinteren Theile des Hinterstranges ist nichts Pathologisches an Hämatoxylinpräparaten zu sehen; die Clark'schen Säulen erscheinen vollkommen intact. Marchi-Präparate zeigen auch hier eine minimale Degeneration in der Wurzelzone. Im mittleren Brustmarke zeigt nun, während die linke Seite unverändert erscheint, die rechte Seite am Hinterhorne eine schmale Zone ziemlich intensiver Degeneration, die sagittal gestellt, an der Peripherie beginnt und sich längs der dorsalen Hälfte des medialen Hinterhornrandes hinzieht. Man erkennt leicht in dieser Zone die Wurzeleintrittzone dieses Segmentes. Höher hinauf (Fig. VI *d*) ist auch auf der linken Seite diese Zone degenerirt, während auf der rechten Seite die Degeneration an Ausdehnung gewinnt: Wurzelzone des betreffenden Segmentes plus aufsteigenden Wurzelfasern etwas tieferer Abschnitte. Im Uebergang zum Halsmarke hat die Degeneration beiderseits noch an Ausdehnung und Intensität gewonnen; die Degeneration der Goll'schen Stränge ist etwas merklicher. Im unteren Halsmarke und in der Halsanschwellung finden wir (Fig. VI *c*) nebst einer ganz leichten Degeneration der Goll'schen Stränge beiderseits neben denselben im Burdach'schen

Digitized by Google

Strange, rechts in grösserer Ausdehnung, ein Degenerationsfeld, das an der Peripherie beginnend, centralwärts rasch an Ausdehnung und Intensität gewinnt — es sind nahezu alle Nervenfasern zugrunde gegangen, an ihrer Stelle, wie Marchi-Präparate zeigen, massenhafte Markschollen und Körnchenzellen. Gegen den ventralen Hinterstrangsantheil verschmälert sich diese Partie wieder, zieht aber mit abnehmender Intensität längs der Goll'schen Stränge bis gegen die Commissur. Es ist nach dem oben Gesagten klar, dass wir es hier mit den aufsteigenden Bahnen aus dem obersten Brustmark zu thun haben, die nicht mehr in den Goll'schen Strang eingehen. Der Rest des Keilstranges, die Wurzelzonen des eigentlichen Halsmarkes enthaltend, ist bereits wieder nahezu unverändert, ein Zeichen, dass die Tabes hier bereits aufgehört hat. Im oberen Halsmarke (Fig. VI *c s*) ist das Verhalten das gleiche, nur dass die Degenerationsbezirke der Keilstränge im ventralen Theile der Hinterstränge sich der Mittellinie stark nähern. Wir haben es also mit einem Falle zu thun, wo die Tabes nur einen kleinen Theil des Rückenmarkes ergreift, und zwar wie der sonstige histologische Befund zeigt, in sehr acuter Weise. Ich habe diesem interessanten Falle nichts beizufügen; er ist um so werthvoller, als eine schöne Bestätigung unserer früheren Angaben gibt.

Ich glaube nun durch das Gesagte hinreichend dargethan zu haben, dass es sich bei der tabischen Affection der Hinterstränge um eine Degeneration der hinteren Wurzeln in ihrem intramedullaren Verlaufe handelt, wie dies schon Leyden, Charcot und Pierret, Westphal, Lange, Althaus[51] u. A. ausgesprochen haben. Ich glaube aber auch gezeigt zu haben, dass es sich bei der Hinterstrangsaffection nur um eine Degeneration dieser Wurzelfasern handelt, und dass, wollen wir die Degenerationsfelder in den Hintersträngen nach den verschiedenen Höhen des Rückenmarkes und bei verschiedener Intensität des Processes verstehen, wir uns an die durch die neueren Arbeiten gegebenen Erfahrungen über den Aufbau der Hinterstränge aus den hinteren Wurzelfasern halten müssen. Manches mag in der Beziehung nicht ganz einwandsfrei erscheinen; so bleiben einzelne Theile des Hinterstranges auch bei hochgradiger Tabes frei von Degeneration, während wir nur vermuthen, nicht aber direct beweisen können, dass diese Bezirke nicht aus hinteren

Digitized by Google

Wurzelfasern aufgebaut sind. Die genauere Kenntniss der Hinterstränge ist eben erst angebahnt, aber noch lange nicht vollendet; mit weiteren Fortschritten in der Kenntniss der Hinterstränge werden hoffentlich auch diese Lücken verschwinden.

Immerhin kann man wohl behaupten, dass bei der Tabes nur jene Partieen erkranken, die sicher aus hinteren Wurzelfasern aufgebaut sind, und jene frei bleiben, von denen sich eine andere Bedeutung zum mindesten vermuthen lässt. Der Unterschied zwischen schwerer und leichter Tabes besteht weiters nach unserer Darstellung darin, dass einerseits das einem bestimmten Segmente zukommende Wurzelgebiet im ersten Falle total, d. h. in allen seinen Fasern degenerirt ist, im zweiten Falle das Wurzelgebiet zwar auch in seiner ganzen Ausdehnung erkrankt ist, nur dass überall noch Fasern erhalten geblieben sind; andererseits muss mit der weiteren Ausbreitung des Processes nach der Längsrichtung des Rückenmarkes die Degeneration der aufsteigenden Partieen nach Ausdehnung und Intensität zunehmen. Während das letztere von vornherein klar ist, bedarf vielleicht der erste Punkt, dass nämlich das Wurzelgebiet sofort in ganzer Ausdehnung, wenn auch schwach erkrankt, einer näheren Begründung. Der Beweis muss an Fällen von sogenannter initialer Tabes erbracht werden. Unter meinen Fällen könnte bloss der erwähnte Fall von Tabes cervicalis als hinreichend frisch betrachtet werden, wofür ja auch die histologischen Veränderungen in diesem Falle sprechen. Aber auch sonst findet sich unter meinen Fällen mancher, der ein verhältnissmässig frühes Stadium darstellt; dazu kommt, dass in der Mehrzahl der Fälle die Veränderungen in den oberen Rückenmarksabschnitten jüngeren Datums sind. Dass für diese Fälle meine Anschauungsweise stimmt, habe ich ja des Breiteren gezeigt. Es obliegt mir also noch, dies auch für die in der Literatur beschriebenen Fälle von initialer Tabes, wie sie erst neuerdings von Raymond[42] zusammengestellt wurden, in Kürze zu thun. Die in diesen Fällen gefundenen Degenerationsbezirke stimmen wohl mit den in unseren Fällen gefundenen oder nach unserer Angabe zu erwartenden überein, nur die Deutung, die man ihnen gegeben, ist zum Theile eine abweichende. So sagt z. B. Raymond[44]: Die Tabes ergreift zunächst jene Territorien der Hinterstränge, die von den eintretenden Wurzelfasern

Digitized by Google

durchsetzt werden. In einer zweiten Arbeit[42] heisst es: Die Tabes ergreift im Halsmarke zunächst die mittlere Partie der Hinterstränge, mit anderen Worten den Theil der Burdach-schen Stränge, der an die Goll'schen Stränge angrenzt. Beides ist richtig, hat aber verschiedene Bedeutung. Dass zunächst die von Wurzelfasern durchsetzten Partieen der Hinterstränge erkranken, haben auch wir gesehen; reicht die Tabes in das betreffende Segment, dann ist die Partie an den Hintersträngen erkrankt; die Degeneration im Halsmarke im medialen, den Goll'schen Strängen angrenzenden Theile der Burdach'schen Stränge hat aber, wie wir ausführlich gezeigt haben, bereits die Bedeutung einer aufsteigenden Degeneration.

Nach Strümpell's[4] Angabe erkrankt im Lendenmarke zunächst die sogenannte mittlere Wurzelzone. Ich habe aber Strümpell's mittlere Wurzelzone als jenen Bezirk aufgefasst, in dem alle in das betreffende Lendenmarksegment eintretenden hinteren Wurzeln enthalten sind; der Rest des dorsalen Theiles der Hinterstränge, vor Allem die Partie an der Peripherie und am Septum, enthält bereits aufsteigende Fortsetzungen hinterer Wurzelfasern des unteren Lendenmarkes und des Sacralmarkes. Dass nun Strümpell's mittlere Wurzelzone in der Lendenanschwellung zuerst erkrankt, hat darin seinen Grund, dass in frischen Fällen das untere Lendenmark und das Sacralmark noch nicht befallen sind, mithin im oberen Lendenmarke die Partie an der Peripherie intact ist.

In dieser Auffassung wird uns die Mehrzahl der beschriebenen Fälle von initialer Tabes vollkommen verständlich, vor Allem die Fälle von Pierret,[28] Debove,[45] der erste Fall Strümpell's, der Fall von Rosenstein,[46] Martius,[38] Raymond[42] (Tabes cervicalis). Ich betone also nochmals, die Tabes beginnt nicht in der Weise, dass zunächst nur ein Theil der Wurzelzone ergriffen wird, sondern vielmehr in der Art, dass in einer beschränkten Partie des Rückenmarkes das ganze Wurzelgebiet im engeren Sinne, wenn auch schwach degenerirt; der weitere Fortschritt besteht darin, dass immer neue Segmente befallen werden, andererseits die bereits ergriffenen intensiver, d. h. in allen ihren Fasern zugrunde gehen. Darin liegt meines Erachtens der Hauptunterschied zwischen der Auffassung Strümpell's und der meinigen.

Digitized by Google

Wegen der grossen Bedeutung, die Strümpell's Arbeit zukommt, sei es mir gestattet, im Einzelnen die Argumente, die er zu Gunsten seiner Ansicht, wonach die Tabes eine Systemerkrankung, respective combinirte Systemerkrankung sei, anführt, zu besprechen. Vor Allem sei ein Irrthum Strümpell's richtiggestellt. Strümpell meint, dass die Erkrankung der Goll'schen Stränge bei Tabes keine secundäre, sondern eine primäre, systematische sei; diese Auffassung Strümpell's ist nach all dem, was wir über die Hinterstränge und die pathologische Anatomie der Tabes wissen, unrichtig. Strümpell hat sich wahrscheinlich nur zu Gunsten seiner Gesammtdarstellung der Tabes als Systemerkrankung zu diesem Ausspruche verleiten lassen. Die Darstellung Strümpell's, der sich, wie bereits erwähnt, die Mehrzahl der Autoren anschloss — ich nenne z. B. Schultze,[23] Rosenstein,[46] Kraus, sowohl in seiner früheren Arbeit,[47] als in der kürzlich erschienenen[2], Rumpf,[48] Oppenheim und Siemerling[49] (wenn auch mit gewissen Vorbehalten), Flechsig,[26] Raymond,[42] Kuh[50] u. A. — stützt sich vorwiegend auf folgende Argumente. Zunächst beschränke sich die Tabes auf die Hinterstränge, wozu noch die Affection der Hinterhörner kommt. Das ist gewiss für die gewöhnlichen Fälle richtig; Randdegeneration, Affectionen anderer Stränge, die sogenannte combinirte Symstemerkrankung, gehören nicht streng zum Bilde der Tabes. Weiters soll nach Strümpell die Erkrankung in beiden Hintersträngen symmetrisch sein, und zwar bis ins kleinste Detail. Dieser Satz Strümpell's ist sicher nicht ganz richtig. Man wird zwar kaum einen Fall von Tabes finden, wo der eine Hinterstrang degenerirt, der andere noch normal ist. Aber sehr häufig, sowohl in meinen Fällen, als in den in der Literatur beschriebenen, ist die Erkrankung in beiden Hintersträngen durchaus nicht symmetrisch. Dies zeigt sich darin, dass z. B. in den höheren Rückenmarkspartieen auf der einen Seite noch local-tabische Veränderungen — Degeneration der Wurzelzone, der Lissauer'schen Randzone, Ausfall der Bogenbündel, Faserverarmung der Substantia gelatinosa — vorhanden sind, auf der anderen Seite aber schon aufgehört haben. Noch häufiger ist es, dass die Anzahl der degenerirten Fasern, die Intensität der Degeneration, auf der einen Seite eine grössere ist als auf der anderen; eine solche Differenz kann sich über weite Partieen des Rückenmarkes

Digitized by Google

erstrecken. Grössere Differenzen boten die von Westphal[34] und Pick[37] beschriebenen Fälle und der folgende kurz zu schildernde.

Im Lendenmarke (Fig. VII *l*) finden wir eine sehr ausgedehnte und intensive Erkrankung der Hinterstränge, die nur die gewisse Partie an der Commissur frei lässt; die Degeneration der linken Seite ist etwas weniger ausgedehnt und intensiv; Lissauer'sche Zone auf beiden Seiten sehr faserarm, ebenso die Substantia gelatinosa; auf der rechten Seite fehlen die aus dem Hinterstrang ins Hinterhorn einstrahlenden Bogenfasern ganz, auf der linken sind vereinzelte erhalten. Im unteren Brustmarke (Fig. VII *d i*) finden wir die mittlere Partie der Hinterstränge bis auf eine ganz schmale Zone am Septum degenerirt, auf der linken Seite schwächer, daselbst in der Wurzelzone eine leichte Degeneration; rechterseits durchzieht die Degeneration, wenn auch nicht in besonderer Intensität, den ganzen Hinterstrang bis auf den Commissurenantheil. Rechts Lissauer'sche Randzone und Substantia gelatinosa stark degenerirt, links wenig. Bogenfasern links einzelne, rechts ganz fehlend. Die Clarke'schen Säulen rechts ganz der Markfasern entbehrend, links im medialen Antheile ziemlich viele Fasern erhalten. Oberes Brustmark (Fig. VII *d s*): Rechts der Goll'sche Strang nahezu in ganzer Ausdehnung in mittlerer Intensität erkrankt; links nur der dorsale Theil des Goll'schen Stranges degenerirt. Rechte Wurzelzone ziemlich stark degenerirt, zwischen dieser und dem Goll'schen Strange der dorsale Theil des Hinterstranges mässig degenerirt. Links in dieser Partie nur schwache Degeneration, die eigentliche Wurzelzone kaum verändert. Lissauer'sche Zone und Substantia gelatinosa rechts sehr arm an Fasern, links nur wenig verändert. In der ziemlich beträchtlichen Degeneration der Clarke'schen Säulen beiderseits keine deutliche Differenz. Halsanschwellung (Fig. VII *c*): Rechts der Goll'sche Strang in ganzer Ausdehnung degenerirt, wenn auch im äusseren Antheile weniger intensiv, die Wurzelzone ziemlich intensiv, die Reste des dorsalen Hinterstrangantheiles schwach degenerirt. Links zeigt nur der hintere Antheil des Goll'schen Stranges Degeneration; nebstbei noch leichte Degeneration in der eigentlichen Wurzelzone und im dorsalen Hinterstrangsantheile. Lissauer'sche Zone beiderseits, links weniger, degenerirt, ins Hinterhorn einstrahlende Fasern sehr spärlich.

Digitized by Google

Oberes Halsmark (Fig. VII *e s*): Rechts Degeneration des ganzen Goll'schen Stranges, nur in der äusseren Partie etwas schwächer; nach aussen davon im Burdach'schen Strange ein schmaler Degenerationsstreifen, der von der Peripherie bis zur hinteren Commissur reicht, daselbst sich der Mittellinie nähernd; die Wurzelzone zeigt höchstens eine ganz minimale Degeneration. Links Degeneration des mittleren hinteren Antheiles des Goll'schen Stranges; der Rest desselben unverändert; im Burdach'schen Strange ein gleicher Degenerationsbezirk, wie rechterseits; Wurzelzone intact. Lissauer'sche Zone und Substantia gelatinosa rechts ziemlich faserarm, links weniger. Von Bogenbündeln rechts nur wenige erhalten, links mehr.

Es handelt sich also um einen typischen Fall von Tabes, der nur in der Intensität der Erkrankung beider Seiten ganz beträchtliche Differenzen zeigt. Im Lendenmarke ist die Degeneration beiderseits ziemlich gleich; im unteren und oberen Brustmarke aber finden wir auf der rechten Seite ziemlich starke Degeneration der intramedullären hinteren Wurzelfasern — kenntlich an dem Verhalten der weissen und grauen Substanz — während linkerseits diese Degeneration nahezu ganz fehlt. Im Halsmarke ist die locale Degeneration wieder eine ziemlich gleiche, während in den aufsteigend degenerirten Partieen die Differenz beider Seiten noch sehr auffallend ist. Nebstbei zeigt der Fall noch das Eigenthümliche, dass im mittleren und oberen Brustmarke die Tabes wenig locale Veränderungen macht, während das untere Halsmark und die Halsanschwellung wieder stark betroffen werden. Ich habe dieses Verhalten und die daraus entstehenden Bilder bereits besprochen.

Als weiteren Grund für seine Anschauung führt Strümpell die Thatsache an, dass gewisse Felder in den Hintersträngen zuerst und vorzugsweise befallen werden, andere constant frei bleiben. Dies war es, was Strümpell bewog, die Hinterstränge in eine Anzahl von Systemen zu zerlegen und daraus zu folgern, dass bei der Tabes einzelne Systeme aus den Hintersträngen zuerst degeneriren, andere erst im weiteren Verlaufe erkranken, andere wieder frei bleiben. In den Thatsachen stimme ich, was das Befallenwerden und das Freibleiben gewisser Partieen betrifft, mit Strümpell überein, nur in der Deutung dieses Befundes weiche ich ab. Die frühzeitige Degeneration gewisser Partieen

Digitized by Google

erkläre ich dahin, dass gewisse Abschnitte des Rückenmarkes zunächst erkranken; die Degeneration, die sich in solchen Fällen findet, entspricht dem Wurzelgebiet dieser Abschnitte; schreitet die Tabes fort, so werden eben immer neue Wurzelzonen mit ihren aufsteigenden Fortsätzen degeneriren; die constant frei bleibenden Partieen haben aller Wahrscheinlichkeit nach mit hinteren Wurzelfasern nichts zu thun. Es frägt sich, hat man da ein Recht, von Systemerkrankung zu sprechen? Dies kommt ganz auf die Auffassung eines Systems und einer Systemerkrankung an. Definirt man ein System, wie dies Flechsig für seine Elementarsysteme thut, als einen Complex von Elementen, die alle in gleicher Weise in den nervösen Gesammtmechanismus eingeschaltet sind, dann ist die Tabes eine Systemerkrankung; denn sie befällt das Elementarsystem der hinteren Wurzelfasern. Dann aber besteht ein gewisser Gegensatz zu den gewöhnlichen Systemerkrankungen, besonders den secundären Degenerationen der Pyramidenbahnen, der Goll'schen Stränge, der Kleinhirnseitenstrangbahn u. s. w. Hier handelt es sich um fertig gebildete, lange Bahnen, die stets aus einer bestimmten Ursache, einer Unterbrechung im Verlaufe der Bahn, nach ganz bestimmten, man möchte sagen, unabänderlichen Gesetzen degeneriren, während bei der Tabes in den Hintersträngen, die sich aus langen und kurzen Bahnen allmählich aufbauen, bald jene Partie erkrankt, bald diese übersprungen wird, je nach dem einzelnen Falle. Die Tabes lässt sich also mit den gewöhnlichen Systemerkrankungen durchaus nicht ganz in Parallele stellen; das aber wollte Strümpell mit seiner Auffassung thun. Mir scheint es eher verwirrend als aufklärend, die Tabes unter solchen Umständen als Systemerkrankung zu bezeichnen. Man definire die tabische Erkrankung der Hinterstränge als das, was sie wirklich ist, nämlich eine Degeneration der intramedullaren hinteren Wurzelfasern. Diese Auffassung stimmt überein mit der von Leyden in seinen ersten Arbeiten[27] vertretenen Anschauung, wornach die Tabes eine eigenthümliche Atrophie oder Degeneration der sensiblen Elemente ist, eine Ansicht, die er auch später[52] im Gegensatz zu Strümpell vertritt. Auch Tuczek,[36] der die bei Ergotismus auftretenden Veränderungen studirte und ihre Aehnlichkeit mit Tabes constatirte, wendet sich gegen die Auffassung einer Systemerkrankung.

Digitized by Google

Neuerdings ist Flechsig[26] wieder für die Systemerkrankung bei Tabes eingetreten. Er gibt nach seinen embryologischen Untersuchungen eine, wie wir gesehen haben, von den übrigen Autoren abweichende Eintheilung der Hinterstränge und behauptet, dass die Anatomie der Tabes sich an diese Gliederung hält. Eine beweisende Darstellung dieser Behauptung hat Flechsig bis jetzt noch nicht erbracht; nach meinen Fällen finde ich, dass die Gliederung der Hinterstränge nach Flechsig nur insoweit mit der Verbreitung der Tabes übereinstimmt, als sie sich mit der sonst gegebenen Darstellung der Hinterstränge in Einklang bringen lässt. Von Flechsig rührt übrigens die oben erwähnte erweiterte Definition eines Systems und einer Systemerkrankung her, wornach die Tabes unbedingt auch als Systemerkrankung zu bezeichnen wäre; wenn Leyden[53] in der allerletzten Zeit die Tabes als Systemerkrankungen gelten lässt, so kann dies nur in diesem weiteren Sinne gemeint sein.

In aller Kürze will ich noch bei den von Adamkiewicz vertretenen Ansichten verweilen. Nachdem er früher[54] auf Grund eines Falles den vasculären Ursprung der Tabes wenigstens für einen Theil der Fälle behauptet hatte, stellte er später[55] neuerdings eine neue Theorie der Tabes auf, lediglich auf Grund der Safraninfärbung. Bei der Tabes erkranken zunächst nicht die ganzen Hinterstränge, sondern ein Theil derselben, die chromoleptische Partie. Adamkiewicz stellt dann eine sehr complicirte neue Nomenclatur auf und definirt die Tabes als monofasciculäre combinirte Systemerkrankung. Es würde zu weit führen, hier die zum mindesten einseitigen Anschauungen Adamkiewicz' im Einzelnen zu besprechen, für unsere Frage sind sie sicherlich nicht von grosser Wichtigkeit.

Zur Degeneration der Hinterstränge bei Tabes gesellt sich nun häufig eine Erkrankung der anderen weissen Stränge des Rückenmarkes, Randdegeneration, Degeneration der Pyramidenseitenstränge, der Kleinhirnseitenstränge, Degeneration des Gowers'schen Bündels. Ich muss es mir versagen, auf diesen Punkt einzugehen, da er mit der uns hier speciell interessirenden Frage in keinem Zusammenhange steht. Eher mag dies mit der sogenannten combinirten Systemerkrankung sein, da sich Strümpell in seiner Arbeit auf diese beruft. Ich will aber davon hier absehen, da ich keine eigenen Fälle besitze. Ich möchte nur

Digitized by Google

hervorheben, dass die Frage nach der Natur der Hinterstrangsdegeneration bei der wahren combinirten Systemerkrankung mir nach der Richtung, ob es sich um eine der Tabes völlig analoge Erkrankung handelt, noch nicht entschieden erscheint. Unsere Ansichten, über die Natur der Tabes zu modificiren, vermögen diese Beobachtungen gewiss nicht. Ebenso wenig will ich auf die Combination der Tabes mit anderen Krankheiten, z. B. multipler Sklerose (Westphal[56]), Meningomyelitis (Wolff[57]), Syringomyelie und Hydromyelie (Eisenlohr, Jegorow,[58] ich) u. s. w. eingehen.

Zum Bilde der Tabes gehört aber unbedingt eine Affection der grauen Substanz des Hinterhornes und diese will ich im Folgenden genauer besprechen.

Die graue Substanz und ihr Verhalten bei Tabes.

Wollen wir über die Bedeutung der Affection der grauen Substanz bei Tabes dorsalis schlüssig werden, dann ist es auch hier nothwendig, mit einer kurzen Schilderung der anatomischen Verhältnisse, vor Allem der Beziehungen der hinteren Wurzeln zu den Hinterhörnern zu beginnen. Wir haben gesehen, dass der laterale Theil der hinteren Wurzelfasern, dessen Charakteristikon die Zusammensetzung aus feinen Fasern bildet, sich gleich beim Eintritte ins Rückenmark von den übrigen absondert und nach Lissauer[8] den Raum zwischen der äuseren Kuppe der Substantia gelatinosa Rolandi und der Rückenmarksperipherie einnimmt, entsprechend dem, was sonst als Apex cornu posterior bezeichnet wurde. Lissauer bezeichnet diese Partie als Randzone. In derselben finden sich nur ganz vereinzelt grobe Fasern; auch die benachbarten Gebiete des Seitenstranges, weniger des Hinterstranges, sind auffallend reich an feinen Fasern. In der Randzone nehmen diese feinen Fasern zunächst eine aufsteigende Richtung, biegen jedoch aus derselben wieder ab, worauf schon der Umstand hinweist, dass die Randzone nach oben nicht stetig an Umfang zunimmt, und gehen zum grössten Theile in das Hinterhorn ein; einzelne der Fasern sollen auch in die Hinterstränge gelangen. Ziemlich gleichlautende Angaben über die Randzone finden sich bei Bechterew,[6] Lenhossek,[7] Edinger,[60] Obersteiner,[9] u. s. w. Waldeyer[12] nennt die Randzone Markbrücke, bezweifelt aber, ob es sich wirklich um feine hintere

Digitized by Google

Wurzelfasern, die in die Längsrichtung umbiegen und in derselben weiter verlaufen, handelt. Ich möchte hier abermals darauf aufmerksam machen, dass ich aus den oben angeführten Gründen die werthvollen Bereicherungen, welche in der letzten Zeit unsere Kenntniss vom Verlaufe der Rückenmarksfasern durch die Golgi'sche Silberimprägnation erfahren hat, nicht mit in den Kreis meiner Auseinandersetzungen ziehen wollte.

Die Substantia gelatinosa schied Lissauer in zwei Theile, in eine der Randzone unmittelbar anliegende „spongiöse Zone", die von einem dichten Netz der Randzone, den Hintersträngen und den hinteren Wurzeln entstammender Fasern durchsetzt ist, und in die eigentliche Substantia gelatinosa, die eine stark aufgelockerte Fortsetzung der „spongiösen Zone" darstellt. Durch die Substantia gelatinosa ziehen auch horizontal verlaufende gröbere Fasern, aus der mittleren und medialen Portion der hinteren Wurzeln stammend; dieselben sollen nach Lenhossek dann am vorderen Rande der Substantia gelatinosa, manchmal auch schon an der Randzone in die Längsrichtung umbiegen und jene Querschnitte gröberer Fasern, die man daselbst antrifft, darstellen (Kölliker's Längsbündel der Hinterhörner). Lissauer hält aber letztere für versprengte Theile der Hinter- und Seitenstränge. Die spongiöse Substanz der Hinterhörner stellt ein ununterbrochenes dichtes Gewirr von Nervenfasern mit eingestreuten Nervenzellen dar, in deren innere Schichte die bereits öfters erwähnten, bogenförmigen Bündel aus den Hintersträngen einstrahlen. Letztere gelangen zum Theil in die Vorderhörner, nach Edinger, Schaffer u. A. bis in den Vorderseitenstrang derselben und der gekreuzten Seite.

Ueber die Betheiligung der grauen Substanz an dem degenerativen Processe der Tabes hat, nachdem schon Clarke derselben kurz Erwähnung gethan, zuerst Leyden[27 und 52] genauere Angaben gemacht. Es sollen die Hinterhörner an Fasern verarmen, unter Umständen im Lendenmarke auch die Zellen eine gewisse Alteration erleiden. Auch Vulpian[61], Strümpell u. A. machen ähnliche Angaben. Einen richtigen Einblick in das Verhalten der grauen Substanz bei Tabes verdanken wir aber erst der Arbeit Lissauer's.

Da ich hierbei hauptsächlich das Gebiet der Hinterhörner zu berücksichtigen haben werde, so scheint es mir angezeigt, an

Digitized by Google

dieser Stelle auch dasjenige vorzubringen, was sich auf die Randzone Lissauer's bezieht. Er fand in 13 Fällen von theils initialer, theils weiter vorgeschrittener Tabes zwölfmal ausgesprochene Degeneration ihrer Fasern. Im Halsmarke zeigten sich jedoch keine oder nur unbedeutende Veränderungen. Wann sich die Degeneration zeigt und in welchem Masse, sei variabel; manchmal solle man bei hochgradiger Tabes die Randzone besser erhalten finden als die Hinterstränge. Die Grenze der Degeneration gegen die Seitenstränge sei für gewöhnlich sehr scharf, bisweilen auch gegen die Hinterstränge, was übrigens vom Zustande der letzteren und von der Lebhaftigkeit der Degeneration in der Randzone abhänge. Im Ganzen findet Lissauer in diesem scharf umgrenzten Ausfalle der feinen Fasern der Randzone eine Stütze der von Strümpell vorgebrachten Auffassung der Tabes als Systemerkrankung. Diese Angaben Lissauer's wurden in allen folgenden Arbeiten, soweit man sie überhaupt in Betracht zog — was merkwürdigerweise, insbesondere von französischen Autoren, nicht immer geschah — zum allergrössten Theile bestätigt.

Ich gehe nun an die Schilderung meiner eigenen Befunde, die ebenfalls eine Bestätigung der Lissauer'schen Angaben bringen, im Einzelnen vielleicht zur Aufklärung manches noch zweifelhaften Punktes dienen können. Die äussere Form der Lissauer'schen Randzone setze ich als bekannt voraus. Erwähnen möchte ich nur, dass sie sowohl in Form als Grösse nach der Höhe des Querschnittes ungemein wechselt. Am mächtigsten ist sie im Lendenmarke, woselbst sie eine ziemlich breite und dicke, dem Hinterhorne aufsitzende Kappe bildet, die candalwärts an Umfang abnimmt und im Sacralmarke eine halbmondförmige Gestalt gewinnt. Am schwächsten und am wenigsten scharf abgegrenzt ist die Randzone im mittleren und oberen Brustmark; sie bildet hier eine schmale, weit ins Innere des Rückenmarkes reichende Brücke vom Hinterhorne zur Peripherie. Grösser wird die Randzone wieder im Halsmarke, speciell in der Halsanschwellung; im oberen Halsmarke wird sie wieder dadurch etwas eingeengt, dass neben ihr meist eine ziemliche Strecke weit grobe hintere Wurzelfasern horizontal verlaufen. Dass die in der Lissauer'schen Zone enthaltenen Fasern keine lange Bahnen darstellen, zeigt schon der Umstand, dass sie nach oben nicht an Umfang zu-

Digitized by Google

nimmt, im Brustmarke sogar kleiner als im Lendenmarke ist; ihre Grösse hängt vielmehr von der Grösse des Gesammtquerschnittes ab.

Was meine Befunde bei Tabes betrifft, so findet sich unter allen meinen Fällen kein einziger, wo die Lissauer'sche Randzone nicht eine Einbusse ihrer Fasern erlitten hätte. Diese Degeneration ist leicht zu constatiren, am leichtesten bei hochgradigen Fällen, wo nahezu alle Fasern der Randzone untergegangen waren. Dabei war, wie dies Lissauer hervorhebt, die Grenze der Degeneration eine scharfe gegen den Seitenstrang; meist auch gegen den Hinterstrang, mit Ausnahme jener Fälle, wo auch dieser in der Gegend der Randzone degenerirt war. Nicht immer leicht zu constatiren ist das Verhalten im Brustmarke wegen der langgezogenen, schmalen Gestalt der Randzone daselbst, namentlich nach der Richtung, ob vorhandene Fasern noch der Randzone oder bereits dem Seitenstrange angehören. Bezüglich des Grades der Degeneration lässt sich conform Lissauer sagen, dass sie im Allgemeinen der sonstigen Degeneration parallel ging, aber ohne dass diese Uebereinstimmung gerade immer eine absolute wäre; so sieht man in seltenen Fällen bei sehr schwerer Tabes verhältnissmässig mehr Fasern in der Randzone erhalten als im Hinterstrange, auch das umgekehrte kommt vor. Dabei ist aber nicht zu vergessen, dass die Fasern der Randzone aus etwas tieferen Rückenmarkspartieen stammen, deren Degenerationsgrad ein anderer sein kann; dadurch können natürlich auch Differenzen im Verhalten der Randzone gegenüber dem übrigen Querschnitte entstehen. Man kann aber gerade von diesem Verhalten aus auch die Behauptung stützen, dass die Fasern der Randzone keine langen Bahnen darstellen, sondern nach einem gewissen senkrechten Verlaufe wieder in die horizontale Richtung, in die Hinterhörner eingehen. Das Verhalten der Randzone im Halsmarke ergibt sich nach dem Gesagten von selbst; in allen jenen Fällen, wo die Tabes über das obere Brustmark, respective die Halsanschwellung heraufreichte, fand sich auch im unteren oder im oberen Halsmarke Degeneration derselben. Die Degeneration der Randzone betrifft dieselbe von vornherein im ganzen Umfange, wenn auch im Anfange noch überall einzelne feine Fasern erhalten bleiben. Hinzugefügt sei noch, dass an Marchi-Präparaten die Randzone keine auffallenden

Digitized by Google

Erscheinungen zeigt, was mit dem langsamen Fortschreiten des Processes zusammenhängt.

Alles in Allem handelt es sich also um eine langsam fortschreitende Degeneration der feinen Fasern der Randzone, die im grossen Ganzen Schritt hält mit der sonstigen Degeneration; da bei der Tabes alle hinteren Wurzelfasern zugrunde gehen, so ist es natürlich, dass die Fasern der Randzone, die ebenfalls Wurzelfasern darstellen, auch degeneriren.

Naturgemäss muss sich auch in allen jenen Fällen, wo die hinteren Wurzelfasern eine Unterbrechung zwischen Rückenmark und Spinalganglion erfahren und es zu einer aufsteigenden Degeneration in den Hintersträngen kommt, eine Degeneration der Randzone finden. Dementsprechend war das Verhalten in meinen Fällen von Compression der Cauda equina. Hier erstreckte sich, wie leicht verständlich, die Degeneration der Randzone noch eine Strecke weit über die Eintrittsstelle der durchtrennten hinteren Wurzeln hinaus. Auch bei querer Durchtrennung des Rückenmarkes, respective Compressionsmyelitis findet sich eine kurze Strecke nach aufwärts Degeneration der Randzone. Bei anderen pathologischen Processen des Rückenmarkes sah ich die Randzone nur dann degenerirt, wenn sie direct in den Process einbezogen wurde, z. B. bei multipler Sklerose, in einem Falle von Syringomyelie.

Bezüglich des Verhaltens des eigentlichen Hinterhornes bei Tabes berücksichtigte Lissauer in seiner Arbeit eingehender nur die Substantia gelatinosa. Auch sie degenerire, wenn auch schwächer als die Randzone. Es liege dies vielleicht daran, dass die Degeneration von aussen nach innen fortschreite, im Hinterhorne vielleicht nur secundär, durch den Zustand der Randzone bedingt sei. Das Verhalten der groben Fasern der Substantia gelatinosa bei Tabes sei derart, dass sie relativ spät erkranken und ihre Erkrankung nur langsame Fortschritte mache. Dagegen verhalten sich die groben Einstrahlungsbündel aus den Hintersträngen nach den Hinterhörnern ganz wie die entsprechenden Theile des Hinterstranges; sie fallen meist sehr früh aus.

In der Betrachtung unserer Fälle will ich den Zustand der feinen und groben Fasern des Hinterhornes gesondert besprechen. Was die feinen Fasern der Substantia gelatinosa betrifft, so fand ich sie stets mit betheiligt; die Substantia gelatinosa war immer

Digitized by Google

verarmt an diesen Fasern, in schweren Fällen fehlten dieselben nahezu gänzlich. In ganz frischen Fällen mag freilich ein Ausfall einzelner dieser Fasern bei der Menge der noch vorhandenen nicht auffällig sein; aber bei halbwegs ausgesprochener Tabes ist diese Degeneration evident. Ihr Verhalten scheint mir im Einklang mit dem Zustande der Degeneration der Randzone zu stehen; dass die Degeneration deutlich von aussen nach innen fortschreiten würde, möchte ich nach meinen Fällen nicht behaupten. Das ganze Verhalten bei Tabes spricht übrigens ebenfalls dafür, dass die feinen Fasern der Substantia gelatinosa Fortsetzungen der Fasern der Randzone darstellen.

Von gröberen Fasern der Substantia gelatinosa haben wir zweierlei zu unterscheiden, einmal die horizontal, meist bogenförmig durch dieselbe ziehenden Fasern der mittleren und medialen Portion der hinteren Wurzelfasern, andererseits die längsverlaufenden Bündel, deren Querschnitt in der Substantia gelatinosa, oft noch an der Randzone liegt. Was die ersteren anbelangt, so degeneriren auch sie bei Tabes ganz deutlich; bei weniger weit vorgeschrittenen Fällen schien es manchmal, als ob mehr solcher Fasern erhalten geblieben wären, als dem Zustande der übrigen Wurzelfasern entsprechen würde. Ob dies jedoch auf einer grösseren Resistenz dieser Fasern gegenüber dem tabischen Processe beruht, ist mir zweifelhaft; das Verhalten dieser Fasern ist nämlich schon de norma ein sehr schwankendes. Was endlich die Querschnitte jener groben Bündel in der Substantia gelatinosa betrifft, so waren sie bei hochgradiger Tabes oft sehr schön erhalten, in anderen leichten Fällen fehlten sie; dies wechselnde Verhalten findet sich aber auch in normalen Rückenmarken. Man kann also von einer Degeneration dieser Fasern bei Tabes nicht recht sprechen. Dies macht die Ansicht Lissauer's, wornach es sich hier nicht um hintere Wurzelfasern, sondern um versprengte Theile des Seitenstranges handelt, sehr wahrscheinlich.

Die Substantia spongiosa erleidet einen deutlichen Faserverlust nur bei schweren Fällen von Tabes, und zwar in ihrem peripherstenAntheile, der gleichsam zapfenförmig in die Substantia gelatinosa eingebettet ist. Diese Partie, die ziemlich reich an feinen Fasern ist, verliert dann ihr dichtes Gefüge. Besonders auffällig ist dies jedoch nicht. Der Rest der

Digitized by Google

Substantia spongiosa leidet sehr wenig. Es ist möglich, dass, wenn die Substantia spongiosa Fortsetzungen hinterer Wurzelfasern enthält, diese eine Unterbrechung in den Ganglienzellen der Hinterhörner erfahren. Da nun bei Tabes, wie allgemein anerkannt ist, diese Ganglienzellen kaum nennenswerthe Veränderungen erleiden, so würde es sich erklären, dass auch die Fasern der Substantia spongiosa so wenig degenerirt sind. In die Substantia spongiosa strahlen, wie wir gesehen haben, schön geschwungene Fasern in reicher Zahl aus den Hintersträngen ein; diese Fasern degeneriren, wie dies schon Lissauer beschrieb, in sehr auffälliger Weise bei Tabes. In hochgradigen Fällen wird man kaum eine solche Faser übrig finden, bei weniger intensiver Degeneration ist wenigstens ihre Zahl stark vermindert. Der Ausfall dieser Fasern steht in Uebereinstimmung mit den sonstigen charakteristischen Veränderungen der Tabes; auch geht derselbe der Intensität nach den sonstigen Veränderungen parallel, wenn man nur ins Auge fasst, dass diese Fasern nicht sofort nach ihrem Eintritte ins Hinterhorn einstrahlen, sondern erst nach kurzem aufsteigenden Verlaufe. Da nun diese Fasern besonders im Lendenmarke und Halsmarke sehr auffällig sind, so kann ihr Zustand uns am leichtesten Aufschluss geben über das Fortschreiten des tabischen Processes. Ueber die Bedeutung des Ausfalles dieser Fasern, directer Fortsetzungen hinterer Wurzelfasern, habe ich nach meiner ganzen Darstellung nichts zu sagen.

Von den übrigen Theilen der grauen Substanz bedarf nur noch das Verhalten der Clarke'schen Säulen einer etwas eingehenden Erläuterung.

In den Arbeiten älteren Datums über Tabes wird meist angegeben, dass die Clarke'schen Säulen unverändert bleiben, nur Leyden[27] spricht von einer Atrophie der Clarke'schen Säulen, respective einer Verarmung an Fasern, während die Zellen erhalten bleiben; Erb[62] erwähnt kurz eine Affection derselben. Bei den damaligen Färbungsmethoden war eine genauere Kenntniss nicht möglich; anders wurde dies nach Entdeckung der Markscheidenfärbung durch Weigert. Lissauer[63 und 8] war es, der dieselbe zuerst für die normale und pathologische Anatomie der Clarke'schen Säulen verwerthete. Er zeigte, dass die Clarke'schen Säulen umgeben sind von einer dichten

Digitized by Google

Zone markhaltiger Nervenfasern und auch in ihrem Innern ein reiches Netz meist feiner, horizontal und longitudinal verlaufender Fasern enthalten. Ueber die Herkunft und das weitere Schicksal dieser Fasern konnte Lissauer keine genaue Auskunft geben; pathologische Beobachtungen, speciell bei Tabes, liessen ihn nur vermuthen, dass dieselben directe Fortsetzungen hinterer Wurzelfasern enthalten, welche sich im Einzelnen aus sehr verschiedenen Theilen des Hinterstranges und aus verschiedenen Höhen des Rückenmarkes recrutiren, in der Art, dass die aus tieferen Partieen kommenden vorzugsweise dem inneren, die aus geringerer Tiefe kommenden dem äusseren Theile der Clarke'schen Säulen sich zuwenden. Nach Bechterew sind es Fasern aus den Zellen des Hinterhornes, nach Lenhossek und Obersteiner auch Fasern aus den Einstrahlungsbündeln der Hinterstränge, die in die Clarke'schen Säulen eingehen; Edinger nimmt an, dass jener Theil der hinteren Wurzelfasern, der durch die Spinalganglien hindurchzieht, ohne mit deren Zellen Verbindungen einzugehen, zu den Zellen der Clarke'schen Säulen hinzieht. Oddi und Rossi[70] meinen, dass ein Theil der hinteren Wurzelfasern zu den Clarke'schen Säulen und zur Kleinhirnseitenstrangbahn beider Seiten gelangt. Sicher handelt es sich also zum allergrössten Theile um Fortsetzungen hinterer Wurzelfasern; ebenso sicher entstammen den Zellen der Clarke'schen Säulen Fasern, die in die Kleinhirnseitenstrangbahn eingehen.

Lissauer fand nun bei allen seinen Fällen von Tabes einen scharf begrenzten Ausfall der unter normalen Verhältnissen in den Clarke'schen Säulen ein reiches Netzwerk bildenden feinen Fasern, während die groben Fasern, sowie die Einstrahlungen aus den Hintersträngen intact bleiben. Intact bleiben auch die zur Kleinhirnseitenstrangbahn ziehenden Fasern, sowie die Ganglienzellen selbst. Sehr spät betheiligen sich die umgebende spongiöse Substanz des Hinterhornes, sowie jene horizontalen Bündeln, welche nach innen von den Clarke'schen Säulen dieselben gegen die Hinterstränge abgrenzen. Der Grad der Degeneration entspricht etwa dem Zustande der Wurzelzone im Lendenmark. Zunächst scheint der innere Theil zu erkranken, so dass im unteren Dorsalmarke der innere faserarme Theil überwiegt, im mittleren der faserreiche äussere Theil.

Digitized by Google

Meine Befunde geben zum grössten Theile eine vollständige Bestätigung der heute allgemein anerkannten Angaben Lissauer's. Am besten lässt sich das Verhalten der Clarke'schen Säulen, die übrigens nach Grösse und Ausdehnung ungemein variiren, an Pal-Präparaten studiren. Die Degeneration der Fasern in den Clarke'schen Säulen bei Tabes ist nach meinen Fällen eine ganz constante; es ist kein einziger darunter, wo sie fehlen würde. Es gehört also diese Degeneration mit zu den charakteristischen Merkmalen der tabischen Degeneration des Rückenmarkes. Ein wenn auch geringerer Schwund dieser Fasern findet sich auch schon bei frischen Fällen, wenn die unteren Rückenmarkspartieen ergriffen sind. Die Degeneration der Clarke-schen Säulen geht ebenfalls ziemlich parallel den anderen Erscheinungen; nur muss man auch hier berücksichtigen, dass die Clarke'schen Säulen eines bestimmten Querschnittes Wurzelfasern eines etwas tieferen Querschnittes in sich aufnehmen. Eine Sonderung in einen inneren und äusseren Antheil und einen Unterschied in der Degeneration beider, wie dies Lissauer behauptet, konnte ich nicht deutlich finden. Allenfalls schien in manchen leichten Fällen eine Differenzirung in einen vorderen, stärker degenerirten, und in einen hinteren, weniger degenerirten möglich; aber auch dies war zu wechselnd; in der Mehrzahl der Fälle war der Faserschwund ein durchaus gleichmässiger, so dass nur einzelne, zerstreut stehende Fasern übrig blieben. In jenen Fällen, in denen die Clarke'schen Säulen bis tief ins Lendenmark herabreichten oder sich bis in das obere Brustmark, in einem Falle sogar, wenn auch stark reducirt, bis in das Halsmark erstreckten, war auch hier ein Schwund ihrer Fasern zu constatiren. Selbst in Fällen hochgradiger Degeneration, wo die Clarke'schen Säulen nahezu gänzlich der Markfasern entbehrten, waren dieselben von einem dichten, der Substantia spongiosa angehörigen Netzwerke meist gröberer Nervenfasern umgeben, das dorsal und ventral von denselben noch etwas stärker war; einen deutlichen Schwund dieser Fasern konnte ich nie constatiren; übrigens zeigen dieselben auch individuell gewisse Schwankungen. Die Zellen der Clarke-schen Säulen fand ich unverändert, nur manchmal schienen dieselben etwas mehr pigmentirt; dem ist aber gewiss keine Bedeutung zuzumessen. Damit in Zusammenhang steht es, dass

Digitized by Google

in allen diesen Fällen die Kleinhirnseitenstrangbahn intact war. In zwei Fällen von Oppenheim und Siemerling[49] waren übrigens auch die Zellen der Clarke'schen Säulen und die Kleinhirnseitenstrangbahn degenerirt.

Von Interesse muss natürlich das Verhalten der Clarke'schen Säulen bei anderweitigen Erkrankungen des Rückenmarkes sein. In dem beschriebenen Falle von Compression der Cauda equina durch Tumoren fanden sich im untersten Brustmarke die Clarke'schen Säulen in ihrer vorderen Hälfte degenerirt; im mittleren und oberen Brustmarke war diese Degeneration nicht mehr ausgesprochen. Der Fall spricht dafür, dass die Clarke'schen Säulen wenigstens in ihrer distalen Hälfte noch Wurzelfasern aus dem Lendenmarke aufnehmen. Bei Compressionsmyelitis müsste eine theilweise Degeneration der Fasern der Clarke'schen Säulen dann zu erwarten sein, wenn der Herd einen Theil derselben mit einbezieht. Sonst sah ich Veränderungen in den Clarke'schen Säulen nur bei Processen, die dieselben direct ergreifen, z. B. bei multipler Sklerose, in einem Falle von Syringomyelie,[59] wo die eine Clarke'sche Säule durch den Druck von Seite der Höhle nahezu ganz zerstört war. In dem Falle bestand auch Degeneration der gleichseitigen Kleinhirnseitenstrangbahn. Aus all dem ergibt sich, dass die Degeneration der Fasern der Clarke'schen Säulen ein für die Tabes charakteristisches Merkmal abgibt, das schon frühzeitig auftritt, in keinem Falle von Tabes fehlt und dessen Intensität ziemlich parallel geht mit dem Zustande der übrigen intramedullaren hinteren Wurzelfasern. Nimmt man an, wie dies heute nahezu sichergestellt ist, dass diese Fasern der Clarke'schen Säulen ebenfalls Fortsetzungen hinterer Wurzelfasern sind, dann ist es selbstverständlich, dass auch sie bei Tabes gleichwie die übrigen hinteren Wurzelfasern und in gleicher Intensität erkranken.

Bezüglich der übrigen Theile der grauen Substanz kann ich mich kurz fassen. Das Verhalten der Markfasern in der hinteren Commissur ist, wie man sich leicht überzeugen kann, schon unter normalen Verhältnissen ein ungemein wechselndes. Das gleiche ist bei der Tabes der Fall. Bei ausgesprochenen Fällen von Tabes findet man oft eine starke hintere Commissur, in leichten ist dieselbe oft sehr schwach. Ich kann daher eine regelmässige Betheiligung der hinteren Commissur an dem Pro-

Digitized by Google

cesse der Tabes nicht gelten lassen. Uebrigens ist ein Zusammenhang der hinteren Commissur mit hinteren Wurzelfasern sehr unwahrscheinlich. Auch in den Zellen des Hinterhornes konnte ich mit der Mehrzahl der Autoren irgendwie sichere Veränderungen nicht constatiren.

Die Vorderhörner leiden bei der typischen Tabes nicht auffällig. Man muss wohl einen Ausfall von Fasern in ihnen erwarten, da ja jene bogenförmige Bündel aus den Hintersträngen, die constant bei Tabes erkranken, wenigstens zum Theile ins Vorderhorn gelangen. Aber der Ausfall einzelner Fasern kann sich bei dem Faserreichthum des Vorderhornes nicht recht geltend machen. Ich habe versucht, diese Fasern an Marchi-Präparaten aus dem Hinterhorne bis ins Vorderhorn zu verfolgen, leider ohne Erfolg. Der Process ist meist ein zu alter, als dass noch mit Osmiumsäure sich färbende Residuen der Degeneration sich finden liessen. Leyden hatte wohl angegeben, dass das Vorderhorn bei Tabes öfters faserärmer erscheine, was aber Lissauer nicht bestätigen konnte. Dass unter Umständen, aber wie ich glaube, ohne directen Zusammenhang das Vorderhorn erkranken kann, zeigen einzelne Fälle der Literatur; ich verweise diesbezüglich auf die Arbeiten Dejerine's[64] und Goldscheider's.[65] Ich fand in einem Falle von Tabes im Lendenmarke in beiden Vorderhörnern eigenthümliche sklerotische Plaques, über deren Natur ich mich nicht recht aussprechen könnte. An anderer Stelle habe ich[31] über das Vorkommen von Degeneration vorderer Wurzelfasern auf ihrem Zuge aus dem Vorderhorn nach der Peripherie berichtet, deren Ursache noch nicht geklärt erscheint.

Alles in Allem erkrankt bei der Tabes in uncomplicirten Fällen in der grauen Substanz, speciell im Hinterhon nur dasjenige, was als Fortsetzung hinterer Wurzelfasern sichergestellt ist, in der Richtung ein neuer Beweis für das, was uns das Verhalten der Hinterstränge gelehrt hat.

Ich erachte hiermit das mir gesetzte Thema, die Veränderungen des Rückenmarkes bei Tabes, in den Hintersträngen und im Hinterhorn, aus einer Affection der hinteren Wurzeln in ihrem intramedullaren Verlaufe zu erklären, als erschöpft. Damit ist natürlich nur ein Schritt zum Verständniss des pathologischen Processes der Tabes gethan. Es frägt sich zunächst, wie verhalten

Digitized by Google

sich die hinteren Wurzeln in ihrem extramedullaren Verlaufe und in welchem Verhältnisse stehen beide Affectionen zu einander.

Ziemlich allgemein wird in der Literatur angegeben, dass die hinteren Wurzeln bei Tabes auch ausserhalb des Rückenmarkes erkrankt sind, und zwar bis zu den Spinalganglien; diese selbst sollen unverändert bleiben; nur Raymond[66] erwähnt, dass die Zellen der Spinalganglien manchmal eine Vermehrung ihres Pigmentgehaltes oder selbst Atrophie zeigen können. Ueber das gegenseitige Verhältniss zwischen der Affection der hinteren Wurzeln innerhalb und ausserhalb des Rückenmarkes fehlen meist genauere Angaben; Leyden meint, dass die Atrophie der eigentlichen hinteren Wurzeln zwar nicht in allen Fällen constant, fast immer aber deutlich sei; ebenso Erb u. A. Ich habe mich bei meinen Fällen meist auf das Studium der am Rückenmarksquerschnitte anhaftenden hinteren Wurzeln beschränkt, ein Verfahren, das gewiss nicht ganz ausreichend ist. Gute, verwendbare Bilder liefern in solchen Fällen eigentlich nur gut gefärbte Carminpräparate. In allen hochgradigen Fällen fanden sich nun auch im extramedullaren Theile der hinteren Wurzeln Degenerationserscheinungen, dadurch kenntlich, dass am Querschnitte die Sonnenbildchen ganz oder nur in beschränkten Partieen ersetzt waren durch ein dichter gefügtes, engmaschiges, meist kernreiches Gewebe, das der Nervenfasern entbehrte. Dabei waren die hinteren Wurzeln meist auffallend reich an verhältnissmässig weiten Gefässen. Die hinteren Wurzeln enthalten zwar schon de norma mehr Gefässe als die vorderen, bei Tabes aber war dies noch auffälliger. Die Veränderungen in dem extramedullaren Theile der hinteren Wurzeln standen im grossen Ganzen in Parallele mit den Veränderungen im Rückenmarke selbst, sowohl was die Intensität der Degeneration in verschiedenen Fällen, als im Einzelfalle die Verschiedenheit nach der Höhe des Querschnittes betraf. Die Spinalganglien, die ich in mehreren Fällen sowohl mit den gewöhnlichen Methoden, als nach Marchi untersuchte, zeigten keine auffallenden Veränderungen; einem grösseren Pigmentreichthum der Zellen kann keine Bedeutung zugemessen werden. Nur in einem Falle fand ich in den Spinalganglien des unteren Brustmarkes Residuen einer beträchtlichen Blutung, gewiss eine zufällige Complication.

Digitized by Google

Bezüglich der Affection der hinteren Wurzeln möchte ich aber betonen, dass es manchmal, besonders in leichten Fällen, den Anschein hatte, als ob die Affection derselben ausserhalb des Rückenmarkes geringer sei, als innerhalb desselben; manchmal schienen sogar noch an der Eintrittsstelle der hinteren Wurzeln ins Rückenmark mehr Fasern erhalten, als der Degeneration der medullaren Wurzelzonen entsprach. Diesen Umstand zu Gunsten der besonders von Takacs[67 und 25] vertretenen Ansicht, wornach die primäre Veränderung der Tabes eine hintere Meningitis sei, ohne Weiteres zu verwerthen, stehe ich jedoch an. Man muss vielmehr gestehen, dass uns die eigentliche Pathogenese der tabischen Veränderungen des Rückenmarkes vorläufig noch unbekannt sei; es lässt sich nur sagen, es handelt sich in den reinen Fällen um eine Degeneration hinterer Wurzelfasern, deren Ursache noch zu erklären ist. Mehr kann uns auch der eigentlich histologische Befund nicht lehren; er zeigt vor Allem das eine, dass ein Degenerationsvorgang und nicht eine Entzündung vorliegt. Weiter zu gehen und aus dem histologischen Befunde schliessen zu wollen, ob die Sklerose eine primäre oder secundäre sei, wie dies neuerdings wieder Vassale[68] will, hat meines Erachtens keine Berechtigung.

Uebersicht der benutzten Literatur.

[1] Kahler und Pick, Beiträge zur Pathologie und pathologischen Anatomie des Centralnervensystems. Zeitschr. f. Heilkunde, Bd. 2.

[2] E. Kraus, Beiträge zur pathologischen Anatomie der Tabes dorsalis. Archiv f. Psychiatrie, Bd. XXIII, 2. und 3. Heft.

[3] Pfeifer, Zwei Fälle von Lähmung der unteren Wurzeln des Plexus brachialis (Klumpke'sche Lähmung). Deutsche Zeitschrift f. Nervenheilkunde, 1891, Bd. I.

[4] Strümpell, Beiträge zur Pathologie des Rückenmarkes. III. Die pathologische Anatomie der Tabes. Archiv f. Psychiatrie, Bd. XII.

[5] Flechsig, Die Leitungsbahnen im Gehirn und Rückenmark des Menschen. Leipzig 1876.

[6] Bechterew, Ueber die hinteren Nervenwurzeln, ihre Endigung in der grauen Substanz des Rückenmarkes und ihre centrale Fortsetzung im letzteren. Archiv f. Anatomie und Physiologie. Anat. Abth. 1887.

[7] Lenhossek, Ueber den Verlauf der Hinterwurzeln im menschlichen Rückenmarke. Archiv f. mikroskop. Anatomie, 1889.

[8] Lissauer, Beitrag zum Faserverlauf im Hinterhorn des menschlichen Rückenmarkes und zum Verhalten desselben bei Tabes dorsalis. Archiv f. Psych., Bd. XVII.

Digitized by Google

[9] Obersteiner, Anleitung beim Studium des Baues der nervösen Centralorgane im gesunden und kranken Zustande. II. Aufl., Wien 1892.

[10] Edinger, Zwölf Vorlesungen über den Bau der nervösen Centralorgane. III. Aufl., Leipzig 1892.

[11] Schaffer, Vergleichend-anatomische Untersuchungen über Rückenmarksfaserung. Archiv für mikroskop. Anatomie 1891.

[12] Waldeyer, Das Gorilla-Rückenmark. Berlin 1889.

[13] Singer, Ueber secundäre Degeneration am Rückenmark des Hundes. Sitz.-Ber. d. k. Akad. d. Wissensch. zu Wien 1881.

[14] Kahler, Ueber die Veränderungen, welche sich im Rückenmarke in Folge einer geringgradigen Compression entwickeln. Zeitschr. f. Heilkunde 1882.

[15] Wagner, Zur Anatomie des Rückenmarkes und der Medulla oblongata. Centralbl. f. Nervenheilkunde 1886.

[16] Tooth, The Gulstonian lectures on secondary degeneration of the spinal cord. London 1889.

[17] Singer und Münzer, Beiträge zur Anatomie des Centralnervensystems, insbesondere des Rückenmarkes. Denkschr. d. k. Akad. d. Wissensch. Bd. 57.

[18] Barbacci, Die secundären, systematischen, aufsteigenden Degenerationen des Rückenmarkes. Centralblatt f. path. Anatomie 1891.

[19] Gowers, Handbuch der Nervenkrankheiten. Deutsch von Grube. Bd., I. Bonn 1892.

[20] Türk, Sitz.-Ber. d. k. Akad. d. Wissensch. 1851.

[21] Schifferdecker, Ueber Regeneration, Degeneration und Architektur des Rückenmarkes. Virch. Arch. Bd. 67.

[22] Lange, Ueber die Leitungsverhältnisse in den hinteren Rückenmarkssträngen nebst Bemerkungen über die Pathologie der Tabes dorsalis. Nord. med. Ark. 1872, ref. Schmidt'sche Jahrbücher 1872.

[23] Schultze, Beitrag zur Lehre von der secundären Degeneration im Rückenmark des Menschen nebst Bemerkungen über die Anatomie der Tabes. Archiv f. Psych. Bd. XIV.

[24] Rossolymo, Zur Frage über den weiteren Verlauf der hinteren Wurzelfasern im Rückenmarke. Neurol. Centralbl. 1886.

[25] Takács, Ueber den Verlauf der hinteren Wurzelfasern im Rückenmark und den Aufbau der weissen Substanz im hinteren Abschnitte des Rückenmarkes; nebst pathologischen Veränderungen derselben. Neurol. Central. 1887.

[26] Flechsig, Ist die Tabes dorsalis eine Systemerkrankung? Neurol. Centralbl. 1890.

[27] Leyden, Die graue Degeneration der hinteren Rückenmarksstränge. Berlin 1863, und Klinik der Rückenmarkskrankheiten. Bd. II.

[28] Pierret, Sur les alterations de la substance grise de la moelle épinière dans l'ataxie locomotr. Archiv de phys. 1870. Note sur la sclérose des cordons postérieurs dans l'ataxie locomotr. progress. Archiv de phys. 1871.

[29] Westphal, Ueber das Verschwinden und die Localisation des Kniephänomens. Berl. klin. Wochenschr. 1881.

[30] Redlich, Ueber eine eigenthümliche, durch Gefässdegenerationen hervorgerufene Erkrankung der Rückenmarkshinterstränge. Zeitschr. f. Heilkunde, Bd. XII.

Digitized by Google

[31] Redlich, Zur Verwendung der Marchi'schen Färbung bei pathologischen Präparaten des Nervensyatems. Centralbl. f. Nervenheilkunde 1892, Nr. 3.

[32] Westphal, Ueber einige durch mechanische Einwirkung auf Sehnen und Muskeln hervorgebrachte Bewegungserscheinungen. Archiv f. Psych. V.

[33] Westphal, *a)* Ueber einen Fall von spinaler Erkrankung mit Erblindung und allgemeiner Paralyse. Frühzeitige Diagnose durch Nachweis des Fehlens des Kniephänomens. Archiv f. Psych. Bd. XV. *b)* Ueber einen eigenthümlichen Symptomencomplex bei Erkrankung der Hinterstränge des Rückenmarkes. Archiv f. Psych. Bd. XVI.

[34] Westphal, Ueber Fortdauer des Kniephänomens bei Degeneration der Hinterstränge. Archiv f. Psych. Bd. 17. Anatomischer Befund bei einseitigem Kniephänomen. Archiv f. Psych. Bd. 18.

[35] Claus, Ueber Erkrankung des Rückenmarkes bei Dementia paralytica. Allg. Zeitschr. f. Psych. Bd. 38.

[36] Tuczek, Ueber die Veränderungen im Centralnervensystem, speciell in den Hintersträngen des Rückenmarkes bei Ergotismus. Arch. f. Psych. Bd. 13.

[37] Pick, Anatomischer Befund bei einseitigem Kniephänomen. Archiv f. Psych. 18. Bd.

[38] Martius, Ueber einen Fall von Tabes dorsalis. Deutsch. med. Wochenschr. 1888.

[39] Nonne, Ueber die diagnostische Bedeutung und Localisation des Patellarreflexes. Sitz. d. ärztl. Vereines zu Hamburg vom 11. September 1888. Deutsch. med. Wochenschr. 1889.

[40] Eichhorst, Das Verhalten des Patellarreflexes bei Tabes dorsalis cervicalis. Virch. Arch. Bd. 125.

[41] Minor, Zur Frage über die Localisation des Kniephänomens bei Tabes. Neurol. Centralbl. 1887.

[42] Raymond, Contribution à l'anatomie pathologique du tabes dorsalis sur la topographie des lésions spinales du tabes au début et sur la valeur systématique de ces lésions. Rev. de Médecine, 1891.

[43] Barbacci, Anatomischer und experimenteller Beitrag zur Kenntniss der secundären Rückenmarksdegeneration nach der Methode von Marchi und Algeri. Autoref. im Centralbl. f. allg. Pathol. u. path. Anatomie 1892, Nr. 6.

[44] Raymond, Article Tabes dorsalis. Dictionnaire encyclop. 1884.

[45] Debove, Ein Fall von Ataxie fruste. L'Union 1879. Ref. in Schmidt's Jahrbüchern 1880.

[46] Rosenstein, Ein Fall von Nervendehnung bei Tabes dorsalis. Arch. f. Psych. Bd. XV.

[47] Kraus, Zur pathologischen Anatomie der Tabes dorsalis. Neurol. Centralbl. 1885.

[48] Rummf, Ueber Rückenmarksblutung nach Nervendehnung nebst einem Beitrag zur pathologischen Anatomie der Tabes dorsalis. Archiv f. Psych. Bd. XV.

[49] Oppenheim und Siemerling, Beiträge zur Pathologie der Tabes und der peripherischen Nervenerkrankung. Archiv. f. Psych., Bd. XVIII.

[50] Kuh, Ein Fall von Tabes dorsalis mit Meningitis cerebrospinalis syphilitica. Archiv f. Psych. Bd. XXII.

Digitized by Google

[51] Althaus, Ueber Sklerose des Rückenmarkes einschliesslich der Tabes dorsalis und anderer Rückenmarkskrankheiten. Leipzig 1884.

[52] Leyden, Artikel „Tabes" in Eulenburg's Realencyclopädie, I. u. II. Aufl.

[53] Leyden, Ueber chronische Myelitis und die Systemerkrankungen des Rückenmarkes. Berl. Gesellsch. f. Psych. und Nervenkr. Sitzung vom 12. Januar 1892. Autoref. im Neurol. Centralbl. 1892, Nr. 3 und 4.

[54] Adamkiewicz, Archiv f. Psych. X. Bd. und die anatomischen Processe der Tabes dorsalis. Sitz.-Ber. d. k. Akad. d. Wissensch. Bd. 90.

[55] Adamkiewiez, Die Rückenmarksschwindsucht. Wien 1885. Die degenerativen Krankheiten des Rückenmarkes. Stuttgart 1888.

[56] Westphal, Ueber strangförmige Degeneration der Hinterstränge mit gleichzeitiger fleckweiser Degeneration des Rückenmarkes. Arch. f. Psych., IX. Bd.

[57] Wolff, Strangförmige Degeneration der Hinterstränge des Rückenmarkes mit gleichzeitigen meningo-myelitischen Herden. Archiv f. Psych. Bd. XII.

[58] Eisenlohr, Jegorow, Neurol. Centralbl. 1891.

[59] Redlich, Zur pathologischen Anatomie der Syringomyelie und Hydromyelie. Zeitschr. f. Heilkunde, Bd. XII.

[60] Edinger, Ueber die Fortsetzungen der hinteren Rückenmarkswurzeln zum Gehirn. Anat. Anzeiger 1889.

[61] Vulpian, Maladies du système nerveux. Vol. I., Paris 1879.

[62] Erb, Krankheiten des Rückenmarkes und des verlängerten Markes. II. Aufl., Leipzig 1878.

[63] Lissauer, Ueber Veränderungen der Clarke'schen Säulen bei Tabes. Fortschr. d. Medicin, 1884.

[64] Dejerine, Revue de Médecine 1888.

[65] Goldscheider, Ueber atrophische Lähmung bei Tabes. Zeitschr. f. klinische Medicin, 1891, Bd. XIX.

[66] Raymond, Anatomie pathologique du système nerveux. Paris 1886.

[67] Takács, Die graue Degeneration der hinteren Rückenmarksstränge und die Ataxie. Archiv. f. Psych. Bd. IX.

[68] Vassale, Sulla differenza anatom.-path. fra degenerazione primaria e secondaria dei centri nervosi. Riv. sper. di freniatria 1891.

[69] Berdez, Recherches expérimentales sur le trajet des fibres centripètes dans la la moelle épinière. Revue médicale de la Suisse roman de 1892, Nr. 5.

[70] Oddi und Rossi, Sul decorso delle vie afferenti del midollo spinale. Firenze 1891.

Anmerkung: Das Buch von Marie „Leçons sur les maladies de la moelle", Paris 1892, kam mir erst nach Vollendung der Correctur zur Kenntniss, so dass ich dasselbe nicht mehr berücksichtigen konnte.

Erklärung der Abbildungen (Tafel I—III).

Die Abbildungen sind nach Pál-Präparaten gezeichnet.

Fig. I. Fall von mittelschwerer Tabes dorsalis.

c Schnitt aus der Cervicalanschwellung.

d Schnitt aus dem obersten Dorsalmarke.

Digitized by Google

l Schnitt aus der Lumbalanschwellung.
s Schnitt aus dem Sacralmarke.

Fig. II. Fall von leichter Tabes dorsalis.
c Schnitt aus der Cervicalanschwellung.
d Schnitt aus dem mittleren Brustmarke.
l Schnitt aus der Lumbalanschwellung.
s Schnitt aus dem Sacralmarke.

Fig. III. Fall von Compression der Wurzeln der Cauda equina.
c Schnitt aus der Cervicalanschwellung.
d Schnitt aus dem unteren Dorsalmarke.
l Schnitt aus der Lumbalanschwellung.

Fig. IV. Fall von schwerer Tabes dorsalis.
c s Schnitt aus dem oberen Cervicalmarke.
c Schnitt aus der Cervicalanschwellung.
d Schnitt aus dem mittleren Dorsalmarke.
l Schnitt aus der Lumbalmarke.
s Schnitt aus dem Sacralmarke.

Fig. V. Fall von mittelschwerer Tabes dorsalis.
c s Schnitt aus dem oberen Cervicalmarke.
c Schnitt aus der Cervicalanschwellung.
d Schnitt aus dem oberen Dorsalmarke.
l Schnitt aus der Lumbalanschwellung.

Fig. VI. Fall von Tabes cervicalis.
c s Schnitt aus dem oberen Cervicalmarke.
c Schnitt aus der Cervicalanschwellung.
d Schnitt aus dem oberen Dorsalmarke.
l Schnitt aus der Lumbalanschwellung.

Fig. VII. Fall von Tabes dorsalis mit ungleichmässiger Betheiligung beider Seiten.
c s Schnitt aus dem oberen Cervicalmarke.
c Schnitt aus der Cervicalanschwellung.
d s Schnitt aus dem oberen Dorsalmarke.
d i Schnitt aus dem unteren Dorsalmarke (Uebergang ins Lendenmark)
l Schnitt aus dem Lumbalmarke.

Digitized by Google

Ueber die Verwendbarkeit der Eisenchlorid-Dinitroresorcinfärbung für das Studium der Degeneration peripherer Nerven.

Von

Dr. Theodor Beer.

(Hierzu Tafel IV und V.)

(Aus dem Laboratorium des Professor Obersteiner in Wien.)

Schiefferdecker macht in dem Werke „Das Mikroskop und die Methode der mikroskopischen Untersuchung" darauf aufmerksam, „dass alles das (mit wenigen Ausnahmen), was wir durch Mikroskop und Lupe sehen, im lebenden Organismus nicht so aussieht, dass alles Kunstproduct ist und dass nur durch die strengste und schärfste Kritik des Gesehenen, durch unausgesetztes mühevolles Vergleichen verschieden behandelter Präparate desselben Organes nach unendlichen Irrthümern eine der Wahrheit sich nähernde Erkenntniss gewonnen werden kann".

Vielleicht auf keinem Gebiete der Gewebelehre ist diese Mahnung so beherzigenswerth, als in der Histologie der Nerven. Zahlreiche Befunde haben sich hier als „Kunstproducte" entpuppt und damit ihre Bedeutung ganz oder theilweise eingebüsst, eine Menge von Bildern hat sich als ganz unnatürlich herausgestellt, so zwar, dass manche Forscher sich gewöhnten, mit Achselzucken auf die von „Cadavern" gewonnenen Präparate und Bilder herabzusehen.

Es ist indessen kaum rationell, in der angedeuteten Skepsis zu weit zu gehen; auch ein „Kunstproduct" ist nicht von vorneherein als solches verwerflich. Mit einer bestimmten Methode

Digitized by Google

regelmässig gewonnene Bilder berechtigen zum mindesten, eine bestimmte Präformation im lebenden Gewebe anzunehmen und die souveräne Verachtung gewisser Forscher gegen die „Kunstproducte" und alles, was nicht am lebenden Gewebe beobachtet wurde, erinnert in ihrer extremen Richtung beinahe an das Bemühen mancher Philosophen, ein „Ding an sich" erkennen zu wollen.

Im Allgemeinen wächst die Wahrscheinlichkeit der Richtigkeit einer histologischen Anschauungsweise, wenn man mit verschiedenen Methoden analoge, respective einander entsprechende Bilder erhält. Man hat die Degenerationsvorgänge, welche in dem peripheren Abschnitte durchtrennter Nerven auftreten, bisher etwas einseitig mit der an sich gewiss vorzüglichen Osmiummethode studirt; im Folgenden werde ich die mit einer neueren Methode gewonnenen Bilder, welche degenerirende Nerven darbieten, zu schildern versuchen.

Platner hat in einer kurzen vorläufigen Mittheilung, welcher meines Wissens die darin angezeigte ausführliche Publication bisher noch nicht gefolgt ist, eine neue Methode der Nervenfärbung angegeben, welche in folgendem Verfahren besteht:

Frische Nervenstämmchen werden in eine Eisenchloridlösung

Liqu. ferri (Ph. G. Ed. II) . . . . . 1 Th.

Aqua destillata oder Spiritus rectificatus 3 bis 4 Th.

gebracht.

„Je nach der Stärke der Objecte lässt man das Reagens bis zu mehreren Tagen einwirken; eine übermässige Wirkung desselben tritt selbst bei monatelanger Dauer des Verweilens der Stücke in demselben nicht ein."

Nach gehörigem Auswaschen in Wasser oder Alkohol kommen die Nerven in eine gesättigt zu erhaltende Lösung von Dinitroresorcin in 75%igem Alkohol.

Dinitroresorcin gibt „mit Eisensalzen einen sehr dauerhaften grünen Farbstoff, der auch in der Färberei als „Echtgrün" neuerdings Verwendung findet." Die Nerven werden in der Lösung allmählich dunkelgrün.

„Nachdem dieselben entwässert und nach irgend einer Methode eingebettet sind, fertigt man Längs- und Querschnitte an. Die Querschnitte zeigen den Achsencylinder . . . trefflich erhalten und dunkel smaragdgrün gefärbt, durch den farblosen

Digitized by Google

ringförmigen Markraum ziehen sich radienförmig angeordnet die zahlreichen, gleichfalls schön grün gefärbten Stränge des Neurokeratingerüstes. Auf Längsschnitten bilden sie ein zierliches Gerüst, das zwischen Achsencylinder und Schwann'scher Scheide ausgespannt ist."

Ich habe die geschilderte Methode gelegentlich des Studiums der normalen Histologie der Nerven versucht, und zwar fertigte ich zunächst Zupfpräparate von normalen Nerven verschiedener Thiere (Hund, Kaninchen, Meerschweinchen, Taube, Frosch etc.) an.

Die Nervenstämmchen — zumeist aus dem Ischiadicus — wurden möglichst frisch in der angegebenen Weise mit Eisenchlorid und Dinitroresorcin behandelt; zum Theil waren dieselben in „physiologischer Streckung" fixirt. Die grün gefärbten Nervenstämmchen übertrug ich in destillirtes Wasser und zerzupfte nach gehörigem Auswaschen auf dem Objectträger, nachdem ich einen Tropfen Glycerin vorsichtig dem Präparate hatte zufliessen lassen. Nach Einschluss mit Damar- oder Asphaltlack liessen sich die Präparate lange Zeit conserviren.

Dieselben zeigten einen Achsencylinder, ein Markgerüst oder, wie ich vorsichtiger sagen will, eine Markzeichnung, die Ranvier'schen Einschnürungen, mitunter auch die Schmidt-Lantermann'schen Einkerbungen und noch andere später anzuführende Details in so exquisiter Weise, dass es mir von Interesse erschien, zu untersuchen, was die Methode bei in Degeneration begriffenen Nerven zu leisten vermöchte. Es konnte in Anbetracht unserer in vieler Hinsicht noch lückenhaften Kenntniss des Degenerationsvorganges nur erwünscht sein, denselben einmal mit einer neuen Methode zu verfolgen.

Bei einer grösseren Zahl der folgenden Thiere:

Cavia cobaya,
Columba domestica,
Rana esculenta,
Bufo vulgaris,

führte ich die Durchschneidung oder Resection des linken Nervus Ischiadicus aus.

Die Meerschweinchen wurden ohne Narkose operirt; der Hüftnerv wurde möglichst hoch oben freigelegt, über einer Aneurysmennadel mit scharfer Schere durchschnitten, das

Digitized by Google

Schnittende des peripheren Stumpfes wurde mit einer feinen Pincette gefasst und um ein circa 2 *mm* langes Stück gekürzt, so dass die eine Zeit lang auch für die peripheren Nerven behauptete, in neuerer Zeit aber mit ziemlicher Sicherheit widerlegte „primäre Verklebung" ausgeschlossen war. Die Wunde wurde mit reiner Watte ausgetupft, nicht vernäht.

In analoger Weise wurden die Tauben, und zwar in Schwefeläthernarkose, operirt; die Wunden wurden hier durch Nähte geschlossen. Nach einmal 24 bis siebenmal 24 Stunden wurden die einzelnen Thiere getödtet, und zwar in Intervallen von je 24 Stunden, die Meerschweinchen durch Schlag auf die Medulla oblongata, die Tauben durch Abschneiden des Kopfes.

Der periphere Stumpf des durchschnittenen Nerven wurde rasch freigelegt, etwa der Theilungsstelle entsprechend abgeschnitten und mit möglichster Schonung herauspräparirt, von anhaftendem Fett, Bindegewebe etc. sorgfältig befreit und in die Eisenchloridlösung versenkt; in dieser sowie in der Dinitroresorcinlösung liess ich die Präparate mindestens je 24 Stunden; auch ein wochenlanges Verweilen derselben in den beiden Lösungen beeinträchtigte indes den Effect der Färbung nicht. Von einem Theile des peripheren Stumpfes wurden Präparate mit Hilfe einer 0·1procentigen Osmiumsäure hergestellt; ausserdem wurden von dem Ischiadicus der gesunden Seite Controlpräparate nach beiden Methoden angefertigt.

Die Amphibien, bei denen bekanntermassen die Degeneration viel langsamer fortschreitet als bei den warmblütigen Thieren, wurden in Intervallen von acht Tagen getödtet. Leider war die Sterblichkeit unter den Fröschen eine so grosse — ich arbeitete im Winter — dass es mir bei diesen nicht gelang, die späteren Degenerationsstadien zu erhalten.

Bevor ich nun auf die Befunde an den degenerirenden Nerven eingehe, scheint es mir zum Verständnisse derselben unerlässlich, zunächst das Verhalten, welches normale Nerven nach der Behandlung mit Eisenchlorid und Dinitroresorcin darbieten, in aller Kürze zu schildern, zumal die vor nun drei Jahren versprochene ausführliche Mittheilung Platner's — wie bereits erwähnt — meines Wissens bis jetzt nicht erschienen ist und Platner, wie es scheint, Zupfpräparate überhaupt nicht berücksichtigt hat.

Digitized by Google

Betrachtet man bei circa 400- bis 600facher Vergrösserung das Bild, welches eine grössere Zahl von vorsichtig durch Zupfen isolirten Nervenfasern im Gesichtsfelde darbietet, so wird man an den Ausspruch Mayer's gemahnt: „So bieten vereinzelte normale markhaltige Fasern des peripherischen Nervensystems in sämmtlichen verschiedenen Phasen ihres auf- und absteigenden Lebenslaufes einen unerschöpflichen Reichthum an Formen dar und wir müssen uns begnügen, nur diejenigen zum Gegenstand einer ausführlichen Schilderung zu machen, die den wichtigsten Phasen des Gesammtprocesses entsprechen und durch besonders hervorstechende Eigenschaften charakterisirt sind."

In der That finden sich, vulgärer gesprochen, nicht zwei Nervenfasern, die einander völlig gleich sehen. Da es mir aus äusseren Gründen nicht möglich ist, diese Abhandlung in viel reichlicherem Massstabe durch Abbildungen zu illustriren, so muss ich mich hier sowohl wie bei den Degenerationsbildern darauf beschränken, die allertypischesten Formen zu besprechen, bezüglich der Abbildungen bemerke ich noch, dass dieselben durchaus nicht besonders schöne und ausgesuchte, sondern vielmehr möglichst typische Präparate darstellen.

Fig. 1 zeigt eine Nervenfaser aus dem normalen Ischiadicus der Haustaube. Man sieht an derselben einen intensiv dunkelgrün gefärbten Achsencylinder, von welchem auf den ersten Blick Aeste in mehr weniger gleichmässigen Abständen unter rechtem Winkel abzugehen scheinen; dieselben sind noch etwas intensiver gefärbt; bei genauerem Zusehen zeigt sich — wie schon bei Einstellung auf verschiedene Ebenen des Präparates hervorgeht — dass wir es hier mit Ringbändern zu thun haben, die nur in directer Aufsicht den geschilderten Anblick gewähren, unter Umständen aber auch in der perspectivischen Verkürzung als elliptische Ringe von grösserer oder geringerer Excentricität erscheinen. Sie entsprechen in den Abständen — wie es scheint — den Schmidt-Lantermann'schen Einkerbungen, stehen demnach so wie diese, deren Verhalten an den bekannten Osmiumpräparaten leicht beurtheilt werden kann, bei der Taube ziemlich enge.

Es scheint, dass wir es hier mit analogen oder vielleicht mit denselben Bildungen zu thun haben, die Gaule kürzlich in einer vorläufigen Mittheilung über eine unter seiner Leitung von Dr. Johansson ausgeführte Arbeit als „Ringbänder der Nerven-

Digitized by Google

faser" beschrieben hat; dass dieser Ausdruck zutreffend ist, beweist schon der Umstand, dass ich denselben im hiesigen Laboratorium bereits vor Kenntniss der Gaule'schen Mittheilung auf die in Rede stehenden Bildungen anwandte.

Die Methode, nach welcher die von Gaule beschriebenen Bilder gewonnen wurden, ist eine von der Platner'schen durchaus verschiedene: „Man härtet die peripheren Nerven des Frosches (Ra. esculenta, auch die der Kaninchen zeigen die Erscheinung, wahrscheinlich auch die anderer Thiere) in Erlitzky'scher Flüssigkeit (Kalichromat 3 Procent, Kupfersulfat 1 Procent) sorgfältig ausgespannt durch 14 Tage in der Wärme, zerzupft dann in Wasser und färbt etwa eine Stunde lang eine Probe mit Hämatoxylin (Alaun $^1/_2$ Procent, Hämatoxylin 20 Procent)."

Dieses färbt den Achsencylinder und hat ausserdem „in unregelmässigen Abständen quer über den Nerven verlaufende Bänder hervorgebracht, welche keiner der anderen Farbstoffe (Saffranin, Nigrosin, Eosin) sichtbar macht".

Gaule sagt: „Es findet sich also an den betreffenden Stellen eine Substanz, welche das Hämatoxylin aus seinen Lösungen niederschlägt und festhält, während sie den übrigen Farbstoffen gegenüber indifferent ist."

„Die so gefärbten Bänder liegen . . . an den Stellen, wo die sogenannten schiefen Incisuren sich finden, d. h. wo die nach Schmidt und Lantermann genannten Markstulpen ineinander stecken."

„Es würden die Ringbänder genau genommen die Gestalt einer trichterförmigen Mantelfläche haben, welche die Markscheide von aussen und innen schief durchsetzt, so dass zwei keilförmig zugespitzte Abschnitte desselben entstehen."

Ein ganz ähnliches Verhalten zeigten die Ringbänder in meinen, nach so abweichender Methode gewonnenen Präparaten, so dass ich mir die weitere Beschreibung dieser Bildungen füglich ersparen darf; Fig. 1 zeigt besonders deutlich, wie die — an einzelnen Stellen deutlich doppeltconturirten — Segmente der Nervenfaser an den den Ringbändern entsprechenden Stellen förmlich ineinander gesteckt sind.

Eine grosse Anzahl von Fasern zeigt die geschilderten Ringbänder nicht in solcher Klarheit, wie sie die in Fig. 1 dargestellte Faser aufweist, aber immerhin deutlich erkennbar; als Beispiel gebe ich Fig. 2.

Digitized by Google

Man erkennt hier (bei *a*), wo ein Ringband nicht in voller Aufsicht erscheint, wie dasselbe den Achsencylinder umgibt. Bei Einstellung auf die vordere Partie erscheint der rückwärtige Theil der Peripherie unscharf.

Eine Markzeichnung tritt hier deutlich hervor; ob wir indes berechtigt sind, dieselbe mit Platner als „Neurokeratingerüst" anzusprechen, lasse ich ganz dahingestellt, desgleichen ob nicht vielleicht die Ringbänder und deren Verbindung mit dem Achsencylinder auf Schnitten ein dem Neurokeratin ähnliches Gerüst vortäuschen. Es kann wohl heute nach den Untersuchungen von Gerlach, Waldstein und Weber, Hesse, Pertik[1]) u. A. als ausgemacht gelten, dass das von Ewald und Kühne beschriebene Neurokeratingerüst im lebenden Nerven nicht präformirt ist, sondern ein richtiges Artefact darstellt.[2]) Ich will mich demnach nur dahin aussprechen, dass wir hier eine krümelige, intensiver grüngefärbte Markzeichnung finden, die sich im einzelnen Falle dem Aussehen eines knorrigen, die Markscheide durchsetzenden, vom Achsencylinder ausgehenden Gerüstes mehr oder weniger nähert.

Fig. 2 zeigt bei *b* einen Ranvier'schen Schnürring; der Achsencylinder weist demselben entsprechend eine Discontinuität auf. Schon eine Strecke weit vor der Einschnürung zeigt sich eine Abnahme des Durchmessers des Achsencylinders, kurz vor der Einschnürung erscheint er wie zerrissen.

Das geschilderte Verhalten kann als ganz typisch gelten; es ist nicht häufig, dass man den Achsencylinder in voller Continuität, ohne Aenderung seines Durchmessers und der Intensität seiner Färbung die Ranvier'sche Einschnürung durchziehen sieht.

Ein analoges Verhalten des Achsencylinders zeigt sich bekanntlich auch bei anderen Methoden, z. B. bei der Silberfärbung, und gerade die letztere bewog Engelmann, sogar eine Discontinuität des Achsencylinders an der Stelle der Einschnürung als präformirt anzunehmen; insbesondere veranlasste

---

[1]) Siehe bei diesem eine Abbildung des Ewald-Kühne'schen Netzes (Taf. X Fig. 9). Archiv für mikroskopische Anatomie 1881.

[2]) Als solche sind wohl auch die mannigfachen ähnlichen Bilder, welche Stilling bei Behandlung der Nerven mit Chromsäure erhielt, anzusehen.

Digitized by Google

ihn hierzu die Beobachtung, dass sich am durchschnittenen Nerven der Entartungsprocess von der verletzten Stelle innerhalb jeder Nervenfaser nur bis zur nächsten Einschnürung fortsetzt, welche nicht überschritten wird. (Bei Warmblütern verhält sich übrigens, worauf auch Ranvier aufmerksam gemacht hat, die Sache anders.)

Die Ansicht Engelmann's ist von Kölliker, Boveri u. A. widerlegt worden. Jacobi sagt: „Dass am Schnürring häufiger als an anderen Stellen der Achsencylinder zerreisst, erklärt sich einestheils leicht daraus, dass an dieser Stelle die Fibrillen einander genähert sind und weniger Kittsubstanz vorhanden ist, in Folge dessen der Achsencylinder im Schnürring am dünnsten ist, anderentheils aus dem Fehlen der schützenden Markscheide."

Dass es sich bei dem anscheinenden Fehlen des Achsencylinders in der Ranvier'schen Einschnürung, wie man es an den Eisenchlorid-Dinitroresorcinpräparaten sehr häufig wahrnimmt, in der Mehrzahl der Fälle auch nur um ein Abreissen als an einem locus minoris resistentiae handelt, geht schon daraus hervor, dass wenn man den Achsencylinder nach beiden Richtungen von der Einschnürung aus verfolgt, man ihn am Ende fast immer eine grössere oder kleinere Strecke aus dem Marke heraushängen oder dasselbe wenigstens in Biegungen und Windungen, wie solche z. B. Fig. 5 darstellt, durchziehen sieht.

Umgekehrt beweisen Präparate, welche mit möglichster Schonung und Sorgfalt hergestellt sind, dass der Achsencylinder in voller Continuität die Ranvier'schen Schnürringe durchziehen kann, wie dies z. B. Fig. 12, welche eine Nervenfaser des Meerschweinchens darstellt, illustrirt.

Das in Fig. 2 ersichtliche, nahe der Ranvier'schen Stelle liegende Gebilde (bei *k*) muss wohl als Kern der Schwann'schen Scheide bezeichnet werden; ich hebe die ganz ungewöhnliche Lage desselben in unmittelbarer Nähe der Einschnürung hervor.

Nervenfasern, die bei der Präparation etwas misshandelt wurden, bieten oft einen Anblick dar, wie ihn Fig. 3 darstellt; man sieht hier die ganze Markscheide von einer krümeligen bis bröckeligen mehr weniger intensiv grüngefärbten Masse erfüllt; von den Ringbändern sind meist nur Fragmente erhalten.

Digitized by Google

Wie gross die Festigkeit des Achsencylinders ist, geht daraus hervor, dass er beim Abreissen der Markscheide durchaus nicht immer mit abreisst, sondern oft durch grosse Strecken — viel grössere als in Fig. 3 dargestellt ist — aus dem Marke heraushängt.

Einen isolirten Achsencylinder aus einer ziemlich dicken Nervenfaser stellt Fig. 4 dar; derselbe zeigt eigenthümliche, knotige, an den Bambus erinnernde Anschwellungen; diese scheinen in vielen Fällen durch Ausläufer mit den vorerwähnten Ringbändern in Verbindung zu treten; ich unterlasse es indes auf diese Bildungen hier näher einzugehen.[1])

Endlich fehlen in einer geringen Anzahl normaler Nervenfasern oder vorsichtiger ausgedrückt in einer Anzahl von Fasern eines unverletzten Nerven, und zwar vorwiegend in solchen von geringem Durchmesser, Achsencylinder, Ringbänder und eine knorrige Markzeichnung mehr oder weniger vollständig, die Markscheide zeigt sich in solchen Fällen von unregelmässig angehäuften, meist wenig intensiv gefärbten Krümeln, die stellenweise zu grösseren Klumpen zusammentreten, erfüllt. Ich komme speciell auf diese Befunde später noch einmal zurück.

Gehen wir nun an die Betrachtung der Bilder, welche mit Eisenchlorid und Dinitroresorcin gefärbte Nerven aus dem peripheren Abschnitte eines durchschnittenen Nerven darbieten, so ist als der auffälligste Befund der Verlust des Achsencylinders hervorzuheben.

Das Zugrundegehen desselben vollzieht sich bei verschiedenen Thieren verschieden rasch und es dürften sogar individuelle Unterschiede bestehen je nach Alter, kräftiger Entwickelung, augenblicklichem Wohlbefinden etc., in ähnlicher Weise wie dies Ranvier für die Degeneration überhaupt hervorgehoben hat.

Bei meinen Tauben zeigte sich bereits nach zweimal 24 Stunden theils ein Zerfall, theils ein völliges Fehlen des Achsencylinders; nach dreimal 24 Stunden war das letztere geradezu die Regel.

Beginnen wir mit der Schilderung der frühesten Stadien, so zeigt sich 24 Stunden nach der Durchschneidung des Nerven

[1]) In vielen Fällen zeigt der Achsencylinder eine quere Bänderung oder Streifung, welche den bekannten Fromann'schen Streifen an Silberpräparaten zu entsprechen scheint.

Digitized by Google

ein grosser Theil der Fasern nicht verschieden von dem Bilde, welches unversehrte Nerven darbieten; ein anderer Theil der Fasern aber zeigt Bilder, welche sich zwar hinsichtlich des Achsencylinders auf den ersten Blick von dem in Fig. 1 dargestellten Verhalten auch nicht sehr entfernen, bei genauem Zusehen jedoch den Abständen der Ringbänder entsprechende feine Discontinuitäten des Achsencylinders erkennen lassen; viele Fasern zeigen bereits das in dem nächsten Stadium als Regel aufzustellende Verhalten in mehr weniger ausgeprägter Weise. Zweimal 24 Stunden nach der Durchschneidung ist die in den normalen Nerven durch die Ringbänder und die oben erwähnten Markgerüstfiguren bedingte zierliche Zeichnung nahezu vollständig verloren gegangen; ebenso fehlt fast überall schon der Achsencylinder; nur ausnahmsweise finden sich gleichsam abgehackte Stücke desselben, welche zwischen Fragmenten der ehemaligen Ringbänder hinziehen.

Von den letzteren sind meist nur kleinere bogen- oder hakenförmige Stücke stehen geblieben, wie dies Fig. 6 illustrirt die überwiegende Mehrzahl der Fasern zeigt in diesem Stadium bloss grössere oder kleinere, mehr weniger intensiv gefärbte Schollen, welche aus einzelnen gröberen oder feineren Krümeln, Brocken etc. zusammengesetzt sind und lichte Stellen zwischen sich lassen, welche in den Abständen, wie es scheint, den Schmidt-Lantermann'schen Einkerbungen entsprechen (vgl. Fig. 6). Der Verlust des Achsencylinders macht selbstverständlich keineswegs an den der Durchschneidungsstelle zunächst liegenden Ranvier'schen Schnürringen Halt.

Nach dreimal 24 Stunden kann das Fehlen des Achsencylinders, wie dies bereits erwähnt, als Regel aufgestellt werden. Die Aufstapelung der zerfallenen Markmassen in Schollen und Ballen hat noch weitere Fortschritte gemacht, es kommt allmählich jetzt eine gewisse Annäherung an die bekannten Osmiumbilder zu Stande. Fig. 7 zeigt das Aussehen einer Nervenfaser drei Tage nach der Durchschneidung; die Faser erscheint als ein Schlauch, der mit einer Masse von grüngefärbten[1]) Schollen, Brocken, Krümeln etc. angefüllt ist. Gegen das eine Ende der Figur hin

[1]) Die Grünfärbung ist in diesem Stadium oft nicht mehr so schön smaragdartig wie an normalen Nerven, sondern oft mehr graugrün, gelbgrün oder missfarbig.

Digitized by Google

sieht man die Faser bedeutend verschmächtigt, sie ist daselbst fast ihres ganzen Markinhaltes verlustig, es bleibt nur die Bindegewebsscheide übrig.

In derselben Richtung schreiten die Veränderungen in den nächsten 48 Stunden fort, das Bild der degenerirten Fasern nach fünfmal 24 Stunden ist nicht sehr von dem nach dreimal 24 Stunden verschieden; auch nach fünfmal 24 Stunden finden sich noch vereinzelte centrale Stäbchen, den Fragmenten des ehemaligen Achsencylinders entsprechend.

Mit den späteren Degenerationsformen wollen wir uns hier nicht weiter befassen.

Bevor ich auf das Verhalten der normalen und degenerirten Nerven beim Meerschweinchen eingehe, will ich einige Angaben aus der Literatur über das Verhalten des Achsencylinders anführen, wobei ich gleich bemerke, dass ich weder speciell hier, noch in dieser Arbeit überhaupt, deren Zweck ja nur die Prüfung einer Methode war, auf eingehende Berücksichtigung der Literatur irgend Anspruch erhebe.

Schon Waller hatte das Zugrundegehen des Achsencylinders in dem peripheren Stumpf durchschnittener Nerven behauptet; hingegen stellten Schiff, Remak, Philippeaux und Vulpian die Ansicht auf, dass der Achsencylinder in dem peripheren Stumpf unbegrenzte Zeit erhalten bliebe. Vulpian hat seine ursprüngliche Behauptung, gegen welche sich Ranvier entschieden aussprach, später selbst zurückgezogen.

Ranvier macht darauf aufmerksam „qu'il est facile de constater la disparition du cylindre-axe, au moins dans un certain nombre des tubes nerveux du segment périphérique." Ein Blick auf meine Präparate lehrt, dass der Achsencylinder sogar zu den bei der Degeneration am schnellsten dem Untergang verfallenden Elementen der Nervenfaser gehört, und dass sein Schwund nicht nur bei „einer Anzahl" von Nervenfasern, sondern fast bei sämmtlichen Fasern des peripheren Stumpfes geradezu die Regel darstellt.

Die in Fig. 6 und in Fig. 8 und 9 dargestellten Fasern entstammen einem und demselben peripheren Stumpf eines Ischiadicus von der Haustaube zweimal 24 Stunden nach der Resection des Nerven. Zu dieser Zeit sind bei der Taubedie bekannten mit Hilfe der Osmiummethode darzustellenden Veränderungen des

Digitized by Google

Markes an einem Theile der Fasern bereits in voller Ausbildung begriffen (Fig. 8), daneben aber kommt noch eine Anzahl von Fasern vor, welche wie z. B. die in Fig. 9 dargestellte auf relativ grosse Strecken viel geringere Abweichungen von dem Verhalten normaler Nerven verrathen. Wie sich etwa der Achsencylinder solcher Fasern verhält, darüber erfahren wir mit der Osmiummethode so gut wie nichts; Ranvier sagt: „Pour étudier à ce point de vue les fibres nerveuses suivant leur longueur, l'acide osmique n'est pas un réactif convenable." Vergleicht man nun mit den zuletzt erwähnten Befunden Präparate, welche mit Eisenchlorid und Dinitroresorcin behandelt wurden, so zeigt (zur selben Zeit p. res.) der Achsencylinder theils den geschilderten Zerfall in Segmente, theils ist er in völliger Auflösung begriffen oder er fehlt bereits vollständig.

Nimmt man hierzu noch, dass zu dieser Zeit kaum mehr normale Ringbänder gefunden wurden und dass in der Mehrzahl der Fasern die ganze Markzeichnung eine andere geworden ist, so lässt sich geradezu aussprechen, dass wir in der neuen Methode ein in mancher Hinsicht feineres Reagens auf degenerative Veränderungen peripherer Nerven besitzen, als uns früher zur Verfügung stand; dazu kommt noch, dass gerade die Veränderungen des Achsencylinders wegen der physiologischen Dignität des Gebildes von besonderem Interesse sind.

Ein Vorzug der Eisenchlorid-Dinitroresorcinfärbung liegt ferner darin, dass sie geeignet ist, sowohl die degenerativen Veränderungen des Achsencylinders als auch die des Markes anzuzeigen; man vergleiche demgegenüber die mit Chromsäure behandelten, in viel umständlicherer Weise dargestellten Präparate, die Ranvier zur Illustration des Unterganges der Achsencylinder verwendet (Leçons sur l'histologie etc. T. I. Pl. IV).

Ich gehe nun zur Schilderung der an den Nerven des Meerschweinchens erhobenen Befunde über; es ergaben sich hier im Grossen und Ganzen analoge Resultate wie bei der Taube.

Betrachten wir zunächst das Verhalten, welches normale Nerven darbieten, so ist im Unterschiede zu denen der Taube anzuführen, dass hier die Ringbänder nicht in so schöner Entwickelung angetroffen werden; dass indes solche Gebilde auch hier existiren,, lehrt Figur 11; man sieht an der hier abgebildeten Nervenfaser, die wenig intensiv gefärbt ist, den Achsencylinder

Digitized by Google

von deutlichen, in der perspectivischen Verkürzung elliptisch erscheinenden Ringen umgeben, deren Natur durch Einstellen auf verschiedene Ebenen des Präparates ganz evident wird. Ich mache beiläufig auf die Aehnlichkeit dieser Bildungen mit den von Golgi, Mondino u. A. beschriebenen „Fibrille spirali" (vgl. auch die Abbildungen der letzteren bei Mondino) aufmerksam, ohne hier auf eine nähere Discussion der Befunde einzugehen.

Fig. 10 stellt ein häufig angetroffenes Bild der Nervenfasern des Meerschweinchens dar; man sieht den intensiv grün gefärbten Achsencylinder, die Markzeichnung, Andeutungen von Ringbändern. Die Nerven des Meerschweinchens sind schwieriger zu zupfen als die der Taube und es ist nicht ausgeschlossen, dass der hier gegebenen Abbildung eine bei der Präparation etwas misshandelte Faser zum Vorbilde gedient hat; in einer Anzahl von Fällen trifft man Fasern, welche ein viel feineres und zierlicheres vom Achsencylinder ausgehendes, die Markscheide durchsetzendes knorriges Gerüst erkennen lassen, mit einem Worte sich der von Platner für die Schnittpräparate gegebenen Schilderung nähern.

Fig. 12 zeigt einen — ausnahmsweise — in voller Continuität durch eine Ranvier'sche Einschnürung ziehenden Achsencylinder.

Fig. 13 repräsentirt das gewöhnliche Verhalten des Achsencylinders an der erwähnten Stelle.

Was nun die Degenerationsformen betrifft, so kann auch hier der Verlust des Achsencylinders, wie der geschilderten Markzeichnung als Regel hingestellt werden. Besonders deutlich zeigt sich an den Nerven des Meerschweinchens der Zerfall des Achsencylinders in den ersten Degenerationsstadien. Man sieht den letzteren förmlich in Stäbchen zerfallen, so dass die betreffenden Bilder manchmal an das Aussehen aneinandergereihter Bacillen erinnern.

Ein gutes Beispiel hiefür gibt Fig. 14, welche eine Nervenfaser aus dem peripheren Stumpf des Ischiadicus vom Meerschweinchen circa 30 Stunden nach der Resection des Nerven darstellt; das querliegende Stück bei *a* entspricht nicht etwa einem Ringband, sondern ist ebenfalls ein Segment aus dem zerfallenen Achsencylinder.

Digitized by Google

Nach dreimal 24 Stunden kann der vollständige Verlust der Achsencylinder als Regel gelten, ebenso findet man zu dieser Zeit keine normale Markzeichnung mehr, dieselbe hat überall einer diffusen Anhäufung mehr weniger intensiv gefärbter gekörnter Massen, unter denen sich vereinzelte grössere Partikel (Reste des Achsencylinders etc.) finden, Platz gemacht.

In den nächsten zweimal 24 Stunden schreiten die Veränderungen in der bei der Schilderung der Taubennerven angedeuteten Richtung fort; ich verzichte hier auf die Beschreibung dieser Befunde.

Erwähnenswerth erscheint, dass auch beim Meerschweinchen mit Hilfe der Eisenchlorid-Dinitroresorcinfärbung Veränderungen des Achsencylinders, respective Verlust desselben bereits in Stadien gefunden wurden, in denen die Osmiumbehandlung noch einen Theil der Fasern kaum verändert zeigte. An dem charakteristischen Verhalten des Achsencylinders lässt sich die Degeneration geradezu diagnosticiren, wie ich mich an Präparaten mit verdeckter Bezeichnung des Oefteren überzeugte.

Hinsichtlich der Amphibien beschränke ich mich auf einige ganz kurze Bemerkungen, da meine Frösche theils die späteren Degenerationsstadien nicht erlebten, theils in einem so schlechten Zustande waren, dass ich nach den von Ranvier auf Grund seiner grossen Erfahrung gegebenen Erörterungen über das verschiedene Verhalten normaler und degenerirter Nerven je nach dem Wohlbefinden der Versuchsthiere, es für unvorsichtig halte, auf Grund meiner Befunde Normen aufzustellen; so viel ist sicher, dass auch hier der relativ frühzeitige Verlust des Achsencylinders, sowie der beim Frosche sehr charakteristischen Markzeichnung als Regel gelten kann.

Fig. 15 und Fig. 16 stellen eine normale und eine degenerirte Nervenfaser aus dem Ischiadicus der Kröte dar; die beiden Präparate entstammen Exemplaren, welche sich — nach der Begattungsperiode [1]) — in anscheinend vollkommen normalem und lebenskräftigem Zustande befanden.

---

[1]) Gaule hat darauf aufmerksam gemacht, dass möglicherweise Beziehungen zwischen der Verschiedenheit des histologischen Verhaltens der Nerven in verschiedenen Lebensperioden und dem Reproductionsgeschäfte bestehen.

Digitized by Google

Fig. 15 zeigt in charakteristischer Weise den Achsencylinder und die Anordnung des Markgerüstes in dem normalen Nerven; bei *k* befindet sich ein Kern; ganz typisch ist die hier gegebene Abbildung der Ranvier'schen Einschnürung.

Fig. 16 zeigt das typische Verhalten der Nervenfasern im peripheren Stumpfe vier Wochen nach der Resection des Ischiadicus. Der Achsencylinder ist vollständig geschwunden; von der zierlichen Markgerüstzeichnung des normalen Nerven ist keine Spur vorhanden, das Mark ist allenthalben in grössere Kugeln, Ballen, Schollen oder Brocken, die eine mehr weniger feine Körnung erkennen lassen, zusammengetreten, zwischen denen grössere lichte Interstitien bleiben; bei *k* findet sich ein Kern. Ich verzichte auch hier vorläufig auf eingehendere Beschreibung und auf naheliegende Erörterungen über die Natur des Degenerationsprocesses.

Ich hebe nochmals ausdrücklich hervor, dass hier keineswegs ein Studium der Degenerationsvorgänge im peripheren Stumpfe durchschnittener Nerven mit einer neuen Methode beabsichtigt war; der einzige Zweck der vorliegenden Untersuchung war, festzustellen, inwieweit die von Platner angegebene Methode der Eisenchlorid-Dinitroresorcinfärbung es verdiene, in Zukunft bei der Untersuchung degenerativer Vorgänge des Nervensystems in Anwendung gezogen zu werden. Ich glaube mich auf Grund der von mir beobachteten Thatsachen dahin aussprechen zu dürfen, dass wir in der in Rede stehenden Färbung eine werthvolle Bereicherung unseres — manches Flittergold enthaltenden — Methodenschatzes erblicken dürfen; es scheint nicht ausgeschlossen, dass mittelst derselben neue Kenntnisse über die Verbindungen des Achsencylinders mit den centralen Elementen sowohl, wie auch mit den peripheren Endorganen, ferner über gewisse in ihrer Bedeutung zur Zeit noch wenig gekannte Bestandtheile der Nervenfaser überhaupt gewonnen werden könnten; hier werden insbesondere Beobachtungen an Thieren verschiedener Species von Wichtigkeit sein.

Wir dürfen ferner von der Anwendung der neuen Methode eine Bestätigung, respective Erweiterung unserer Kenntnisse nicht nur von der Degeneration des peripheren Stumpfes durchschnittener Nerven, sondern auch von der Veränderung im

Digitized by Google

centralen Stumpfe, von der Regeneration u. s. w. erwarten, worauf eventuell zurückzukommen ich mir vorbehalte; es scheint auch angezeigt, das von Platner angegebene Verfahren auf die Untersuchung pathologischer Vorgänge des peripheren Nerven (verschiedene Neuritiden, diphtherische, Alkohol-, Bleilähmung etc.) beim Menschen anzuwenden, insbesondere das — oft vernachlässigte — Verhalten des Achsencylinders dürfte hier von Interesse sein. Nach Platner ist es möglich, auch Stücke des Centralnervensystems mit Eisenchlorid und Dinitroresorcin in brauchbarer Weise zu färben; sollte sich dies bestätigen, so haben wir allen Grund anzunehmen, dass seine Methode auch in der pathologischen Histologie des Centralnervensystems[1]) eine Rolle zu spielen berufen ist — ich erinnere beispielsweise an eine Darstellung des Verhaltens der Achsencylinder bei der disseminirten Sklerose u. s. w.

Wir haben bisher stets von einem Achsencylinder schlechtweg gesprochen, ohne zu berücksichtigen, inwieweit der bei der Behandlung mit Eisenchlorid und Dinitroresorcin hervortretende, intensiv grün gefärbte centrale Strang, der offenbar ein „Artefact" darstellt, sich zum Achsencylinder der lebenden Nervenfaser verhält. Meines Erachtens ist aber hier durchaus nicht der Ort, darauf einzugehen, ob der lebende Achsencylinder structurlos, eine Flüssigkeit oder ein mit Flüssigkeit erfüllter Hohlraum, ob er homogen oder aus Fibrillen zusammengesetzt ist etc., und wie sich alle diese Auffassungen des Achsencylinders mit der Erscheinung desselben in unseren Präparaten vereinigen lassen. Wesentlich ist, dass aus dem Inneren der normalen markhaltigen Nervenfaser bei der Behandlung mit Platner's Methode mit grosser Regelmässigkeit ein centrales Gebilde hervorgeht, welches bei in Degeneration begriffenen Nerven anders oder ganz und gar ausfällt. Wir sind be-

---

[1]) Ich erwähne, dass Schultze und Rumpf das von Kühne und Ewald angegebene Verfahren der Darstellung eines „Neurokeratingerüstes" auf pathologische Zustände der Centralorgane ausgedehnt haben.

Sie kamen zu der Ansicht: „Es wird somit das sonst so ungemein resistente Horngewebe der Nervensubstanz durch den pathologischen Process der Sklerose oder, wenn man will, der chronischen Entzündung völlig aufgelöst und zum Verschwinden gebracht."

Digitized by Google

rechtigt, aus den beobachteten Veränderungen auf regelmässig die Degeneration begleitende, respective bedingende Veränderungen des lebenden Achsencylinders zurückzuschliessen.

Es bleibt noch ein Einwand zu besprechen, den man bei oberflächlicher Betrachtung gegen die Verwendbarkeit der Platner'schen Methode für das Studium der Degeneration erheben könnte; der nämlich, dass, wie ich bei der Taube erörtert habe, für die anderen Thiere aber nachträglich hervorheben will, sich auch in dem anscheinend normalen Nerven stets Fasern finden, welche — abgesehen von der geringen Ausbildung, eventuell dem Fehlen der Ringbänder und der für das betreffende Thier mehr weniger charakteristischen Markgerüstzeichnung — gar keinen Achsencylinder erkennen lassen; es würde hierdurch der sozusagen diagnostische Werth der Methode illusorisch; indes ist eine solche Auffassung nicht berechtigt. Im Gegentheil, wir müssen nach den vielfach bestätigten Ergebnissen der Untersuchungen Mayer's über Vorgänge der Degeneration und Regeneration im unversehrten peripherischen Nervensystem es geradezu als Postulat aufstellen, dass einzelne Fasern auch im undurchschnittenen Nerven mehr weniger das Aussehen darbieten sollen, das für die in Degeneration begriffenen als Regel hingestellt werden kann.

Mayer sagt: „Es findet . . . im peripherischen Nervensysteme ein fortwährender Wechsel der Formen statt; die markhaltigen Nervenfasern sind keine stabilen Gebilde, sondern sie unterliegen vereinzelt während des Verlaufes ihres Gesammtlebens eingreifenden Veränderungen ihres Baues und ihrer chemischen Structur, so dass sie in derjenigen Erscheinung, in der wir sie als normal und den Zwecken des Gesammtorganismus unterthänig anzusehen gewohnt sind, nicht sowohl eine perennirende, als vielmehr nur eine cyklische Lebensdauer besitzen."

Hat sich die Eisenchlorid-Dinitroresorcinfärbung auch hinsichtlich des Nachweises von Degenerationsformen im unversehrten Nerven bewährt, so können umgekehrt meine Befunde als neue Stütze für Mayer's Behauptung angeführt werden, dass nämlich die Formen, welche man an Nerven findet, „die nach einer Trennung der Degeneration und später einer

Digitized by Google

Regeneration anheimfallen, auch in den unversehrten Nerven mehr oder weniger zahlreich vorkommen.[1])

Zum Schlusse möchte ich einen zwar nicht bedeutenden, aber immerhin erwähnenswerthen Vortheil der neuen Methode hervorheben, nämlich ihre ausserordentliche Einfachheit. Nicht nur, dass auf die Concentration der färbenden Lösung nicht geachtet zu werden braucht — man trägt das Dinitroresorcin im Ueberschuss ein — auch die Zeit der Färbung kann — über ein gewisses Minimum hinaus — ganz willkürlich gewählt werden, da eine Ueberfärbung ebenso wie ein zu langer Aufenthalt in der Eisenchloridlösung ganz und gar ausgeschlossen ist.

Literatur.

Boveri, Beiträge zur Kenntniss der Nervenfasern. Abhandlungen der königl. bayrisch. Akad. d. Wissensch. XV. Bd. II. Abth.

Engelmann, Ueber Degeneration der Nervenfasern. Ein Beitrag zur Cellularphysiologie. Onderzoeking. Physiolog. Laborat. Utrecht. III. R. IV (vergl. auch Pflüger's Arch. 13. Bd., S. 474). Ueber die Discontinuität des Achsencylinders etc. Ibid. V. 3. III.

Ewald und Kühne. Ein neuer Bestandtheil des Nervensystems. Verhandlungen des naturhistor. medicin. Ver. z. Heidelberg. Bd. II. H. 5. 1876.

Fleischl, Ueber die Beschaffenheit des Achsencylinders. Beiträge zur Anatomie und Physiologie etc. Leipzig 1875.

Fromann, Ueber die Färbung der Binde- und Nervensubstanz etc. Virchow's Archiv, Bd. 31.

Gaule, Die Ringbänder der Nervenfaser. Centralbl. f. Phys. 1892.

Gerlach, Zur Kenntniss der markhaltigen Nervenfasern, 51. Naturforscherversammlung in Cassel 1878.

Golgi, Sulla struttura delle fibre nervose midollate periferiche e centrali Archivio per le scienze mediche. Vol. IV. No. 10.

Jacobi, Zum feineren Bau der peripheren markhaltigen Nervenfaser. Verhandlungen der physikal. medicin. Gesellschaft zu Würzburg. S. A. 1886.

Joseph, Ueber einige Bestandtheile der peripheren markhaltigen Nervenfaser. Sitzungsber. der königl. preuss. Akad. d. Wissensch. 1888, S. 1321.

Kölliker, Mikroskopische Anatomie 1850. — Handbuch der Gewebelehre.

Kuhnt, Die markhaltige periphere Nervenfaser. Archiv für mikroskopische Anatomie 1876. Bd. XIII.

Kupffer, Ueber den „Achsencylinder" markhaltiger Nervenfasern. Sitzungsbericht der königl. bayer. Akad. d. Wissensch. 1883, II. Cl. III, S. 466.

[1]) Es dürfte von Interesse sein, in der angedeuteten Richtung die von Mayer als für das Studium der Degenerationsformen im unversehrten peripherischen Nervensystem besonders günstig hervorgehobenen Nerven der Ratte (Mus decumanus) mit Hilfe der neuen Methode zu untersuchen.

Digitized by Google

Mayer, Ueber Vorgänge der Degeneration und Regeneration im unversehrten peripherischen Nervensystem. Prag 1881.

Lantermann, Bemerkungen über den feineren Bau der markhaltigen Nervenfasern. Centralblatt f. d. medicin. Wissensch. 1874.

Mondino, Sulla struttura delle fibre nervose midollate periferiche.

Obersteiner, Anleitung beim Studium des Baues der nervösen Centralorgane. Wien 1892.

Pertik, Untersuchungen über Nervenfasern. Archiv f. mikroskopische Anatomie 1881, p. 183.

Philippeaux et Vulpian, Recherches expérimentales sur la régénération des nerfs séparés des centres nerveux. Mémoires de la Société de Biologie 1859.

Platner, Eine neue Methode zur Darstellung des Neurokeratingerüstes der Nervenfasern. Zeitschrift für wissensch. Mikroskopie. Bd. VI, 1889, p. 186.

Ranvier, Leçons sur l'histologie du système nerveux. Paris 1878. — Traité technique d'histologie. Paris.

Schiefferdecker, Morphologie des Nervengewebes in Schiefferdecker und Kossel, Gewebelehre. Braunschweig 1891.

Schiff, Archiv des Vereines für gemeinschaftl. Arbeiten etc. I.

Schmidt, On the construction of the dark or double-bordered nerve fibre. Monthly microscopic. journal 1874.

Schultze und Rumpf, Zur Histologie der Degenerationsvorgänge im menschlichen Rückenmarke. Centralbl. f. d. medicin. Wissensch. 1878, Nr. 37.

Stilling, Ueber den Bau der Nervenprimitivfaser und der Nervenzelle. Frankfurt 1856.

Waldstein und Weber, Études histochimiques sur les tubes nerveux à myéline. Laboratoire d'histologie du collège de France 1882.

Waller, Sur la reproduction des nerfs etc. Müller's Archiv 1852.

Erklärung der Tafeln.

Mit Ausnahme der in Fig. 8 und Fig. 9 wiedergegebenen Osmiumpräparate stellen sämmtliche Abbildungen Nervenfasern dar, welche mit Eisenchlorid und Dinitroresorcin behandelt wurden.

Fig. 1. Nervenfaser aus dem rechtsseitigen normalen Ischiadicus der Haustaube. Circa 280fache Vergrösserung.

Fig. 2. Nervenfaser aus dem rechtsseitigen normalen Ischiadicus der Haustaube. Circa 320fache Vergrösserung.

Fig. 3. Nervenfaser aus dem rechtsseitigen normalen Ischiadicus der Haustaube. Circa 260fache Vergrösserung.

Fig. 4. Isolirter Achsencylinder einer markhaltigen Nervenfaser aus dem normalen Ischiadicus der Haustaube. Circa 250fache Vergrösserung.

Fig. 5. Nervenfaser aus dem normalen Ischiadicus der Haustaube. Circa 210fache Vergrösserung.

Fig. 6 Nervenfaser aus dem peripheren Stumpf des linksseitigen in Degeneration begriffenen Ischiadicus einer Haustaube, 2·24 Stunden nach der Durchschneidung des Nerven. Circa 280fache Vergrösserung.

Digitized by Google

Fig. 7. Nervenfaser aus dem peripheren Stumpf des linksseitigen in Degeneration begriffenen Ischiadicus einer Haustaube, 3·24 Stunden nach der Durchschneidung des Nerven. Circa 250fache Vergrösserung.

Fig. 8 und Fig 9. Nervenfasern aus dem peripheren Stumpf des linksseitigen in Degeneration begriffenen Ischiadicus einer Haustaube (demselben Nervenstumpf entstammt das in Fig. 7 wiedergegebene Präparat). 3·24 Stunden nach der Resection des Nerven, das Präparat lag 24 Stunden in einer 1%igen Lösung von Osmiumsäure. Fig. 8 circa 280fache Vergrösserung. Fig. 9 circa 250fache Vergrösserung.

Fig. 10, 11, 12, 13 stellen Präparate dar, welche den N. ischiadici verschiedener Meerschweinchen entnommen sind. Vergrösserungen circa 250—280fach.

Fig. 14. Nervenfaser aus dem peripheren Stumpf des linksseitigen, in Degeneration begriffenen Ischiadicus eines Meerschweinchens, 24 Stunden nach der Durchschneidung des Nerven. Circa 300fache Vergrösserung.

Fig. 15. Nervenfaser aus dem normalen Ischiadicus einer Erdkröte (Bufo vulgaris, Weibchen). Circa 600fache Vergrösserung.

Fig. 16. Nervenfaser aus dem peripheren Stumpf des linksseitigen in Degeneration begriffenen Ischiadicus einer Erdkröte (Bufo vulgaris, Weibchen). Vier Wochen nach der Resection des Nerven. Circa 625fache Vergrösserung.

Digitized by Google

Ueber experimentelle aufsteigende Degeneration motorischer und sensibler Hirnnerven.

Von

Dr. med. E. Bregman, Warschau.

(Hierzu Tafel VI bis VIII.)

Aus dem Laboratorium von Professor Obersteiner in Wien.

Nach Durchtrennung eines peripheren Nerven erleidet bekanntlich das peripher vor der Läsionsstelle gelegene Stück desselben charakteristische Veränderungen, die zuerst von Waller[1]) beschrieben wurden. Markscheide und Achsencylinder zerfallen und schwinden, die Kerne der Schwann'schen Scheide wuchern anfangs, später schwinden auch sie. Von der Nervenfaser bleibt nur die Schwann'sche Scheide in Form eines fibrillären Stranges übrig. Zur Erklärung dieser Veränderungen wurde angenommen, dass das Centralorgan einen trophischen Einfluss auf die aus ihm entspringenden Nervenfasern ausübt. Das periphere Endstück des durchtrennten Nerven ist dieses Einflusses beraubt und stirbt daher ab.

In Uebereinstimmung mit dieser Hypothese glaubte man, dass das central von der Durchtrennungsstelle gelegene Nervenstück intact bleibt. Nur in der Nähe der Läsion hatten die Autoren centralwärts ähnliche Veränderungen gefunden, wie die oben beschriebenen im peripheren Endstück. Bei der nächsten oder weitestens bei der zweitnächsten Ranvier'schen Einschnürung sollte die Degeneration Halt machen.

---

[1]) Waller, Sur la reproduction des Nerfs. Müller's Archiv 1852.

Digitized by Google

Diese Lehre wurde zuerst erschüttert durch die Untersuchung des Nervensystems von Leuten, denen kürzere oder längere Zeit vor dem Tode eine Extremität amputirt worden war. Es zeigte sich, dass sowohl der Nervenstumpf, als die zugehörigen Rückenmarkswurzeln und das Rückenmark selbst erhebliche Veränderungen aufweisen. In Bezug auf die räumliche Ausdehnung des Processes, auf die Betheiligung der vorderen oder hinteren Wurzeln, der grauen oder weissen Substanz, der Vorder- oder Hinterstränge, der Vorder- oder Hinterhörner differiren die Angaben der Autoren bedeutend und ebenso in Bezug auf die histologischen Details der Veränderungen und ihre pathologische Deutung. Vulpian[1]) war der erste, der das Rückenmark langjährig Amputirter untersuchte. Er fand eine beträchtliche Verschmälerung der betreffenden Rückenmarkshälfte, welche am stärksten ausgesprochen war in demjenigen Rückenmarkssegment, aus welchem die Nerven der amputirten Extremität ihren Ursprung nehmen, aber in geringerem Grade auch an weiter gelegenen Partien der Medulla spinalis zu erkennen war. Die Verkleinerung betraf gleichmässig weisse und graue Substanz; in Vulpian's ersten Fällen war hauptsächlich die vordere Rückenmarkshälfte atrophisch, in seinen späteren Fällen waren es besonders das Hinterhorn und der Hinterstrang. Histologisch konnte Vulpian nur eine Verdünnug der Nervenfasern, ohne Aenderung ihrer Structur nachweisen. An den Ganglienzellen fand er nichts Abnormes. Er bezeichnet daher den Vorgang als einfache Atrophie. Vordere und hintere Rückenmarkswurzeln, die zur amputirten Extremität gehören, und der Nervenstumpf waren gleichfalls atrophisch verdünnt, aber nicht degenerirt.

Dem gegenüber fand Dickinson[2]) eine starke Degeneration des Nervenstumpfes, dessen Fasern kaum mehr als solche zu erkennen waren. Dickson[3]) hob zuerst die Verkleinerung des Vorderhornes und die Verminderung der Anzahl seiner Ganglienzellen besonders hervor. Die noch vorhandenen Zellen waren fortsatzlos, schlecht umgrenzt und mit körnigem Pigment er-

---

[1]) Vulpian, Archives de physiologie 1868 et 1869. Comptes rendus hebdomadaires des séances de l'academie des sciences 1872.

[2]) Dickinson, Journal of ana. and phys. III, 1869.

[3]) Dickson, Transact. of path. soc. of London XXIV, 1873.

Digitized by Google

füllt. Hayem[1]) fand die Anzahl der grossen Ganglienzellen stark vermindert, in einzelnen Zellgruppen bis auf ein Fünftel des Normalen. Bei starker Vergrösserung konnte er die geschwundenen Zellen als kleine, unförmige, granulirte Körperchen mit kleinem Kerne und Resten der Fortsätze erkennen. Die erhalten gebliebenen grossen Zellen hatten wenige und dünne Fortsätze.

Friedländer und Krause[2]) geben Verminderung der Anzahl der Ganglienzellen nur in der lateralen Gruppe des Vorderhornes und ohne jegliche Structurveränderung der erhaltenen an. Diese Autoren legen besonderes Gewicht auf die Verschmälerung des Hinterstranges und des Hinterhornes. Sie fanden ferner Verminderung der Ganglienzellen in den Clarke'schen Säulen. Nach Krause und Friedländer stehen alle diese Gebilde (auch die laterale Zellgruppe des Vorderhornes) in Beziehung zur sensiblen Leitung und ist ihre Degeneration, wie auch die nachgewiesene Verdünnung der hinteren Wurzeln, in Zusammenhang zu bringen mit den eigenthümlichen Veränderungen, die sie am Nervenstumpf constatirt haben. Ungefähr die Hälfte der Fasern des letzteren nämlich war atrophisch, bis auf ein Drittel verschmälert, glanzlos, ihre Umrisse nur schwach angedeutet; nach Weigert färbten sich diese Fasern gelb, es war kein deutlicher Achsencylinder zu sehen. Ein anderer Theil der Fasern blieb normal; die normalen und die veränderten Fasern waren durcheinander gemischt, die Faserbündel waren im Allgemeinen schmäler, so dass viel breitere Zwischenräume dazwischen zu liegen kamen. Am Spinalganglion hörten die qualitativen Veränderungen auf. Das Stück des Nerven, das zwischen dem Spinalganglion und der Stelle, wo sich die vordere Wurzel an den Nerven anlegt, enthalten ist und ausschliesslich aus sensiblen Fasern besteht, liess fast nur degenerirte Fasern erkennen. Aus diesem Umstande, sowie daraus, dass die vorderen Wurzeln sich völlig normal verhielten, ziehen die Autoren den Schluss, dass die Veränderungen nur sensible Nervenfasern betrafen.

---

[1]) Hayem, Bulletin de la societé anatomique 1875 et 1876. Progrès medical 1875 et 1876. Hayem et Gilbert, Archives de physiologie 1884.

[2]) Friedländer und Krause, Ueber Veränderungen der Nerven und des Rückenmarkes nach Amputationen. Fortschritte für Med. IV, 1886.

Digitized by Google

In einer späteren Publication verlässt Krause[1]) die Ansicht, dass es sich im Nervenstumpfe um eine Atrophie eigener Art handle, sondern glaubt vielmehr, es sei dieselbe Waller'sche Degeneration, welche auch im peripheren Stumpfe platzgreift. Weitere Untersuchungen auf diesem Gebiete stammen von Genzmer,[2]) Leyden,[3]) Déjerine und Mayor,[4]) Dreschfeld,[5]) Erlitzky,[6]) Edinger,[7]) Homén.[8])

Vulpian, Erlitzky, Krause und Homén haben die Frage auch auf experimentellem Wege geprüft, indem sie bei verschiedenen Thieren Amputationen und Durchschneidungen der Extremitätennerven vornahmen. Alle diese Untersuchungen haben nichts wesentlich Verschiedenes von dem bereits Vorgebrachten zu Tage gefördert, ich will daher nicht näher auf die vielfach differenten Befunde eingehen.

Von grosser Bedeutung für die uns beschäftigende Frage waren die Arbeiten von v. Gudden[9]) und seiner Schule. Die v. Gudden'sche Methode, der wir so grosse Fortschritte in der feineren Hirnanatomie verdanken, beruht bekanntlich darauf, dass man bei neugeborenen Thieren die peripheren Endorgane des Nervensystems oder Theile des Centralnervensystems exstirpirt und beim erwachsenen Thiere die daraus resultirenden Störungen studirt. Für einige periphere Nerven haben v. Gudden und seine Schüler die Methode des Herausreissens in Anwendung gebracht. Der Nerv wird an einer Stelle des peripheren Verlaufes mit der Pinzette fest gefasst und nun wird ein starker Zug ausgeübt. Der Nerv reisst dann meist an der Stelle, wo er vom Centralnervensystem entspringt, weil hier die Schwann'sche Scheide aufhört. Der N. Ischiadicus konnte sammt seinem Spinal-

[1]) F. Krause, Ueber auf- und absteigende Nervendegeneration Arch. f. Anat. und Physiol. 1887.

[2]) Genzmer A., Virchow's Arch. Bd. 66, p. 265.

[3]) Leyden, Klinik der Rückenmarkskrankheiten, II, 1878.

[4]) Dejerine et Mayor, Compt. rend de la société de Biol. 1878.

[5]) Dreschfeld J., Journal of anat. an physiol. 1879, p. 424.

[6]) Erlitzky, St. Petersburger med. Wochensch. 1880, p. 38 und 45.

[7]) Edinger, Virchow's, Arch. Bd. 89, p. 46.

[8]) Homén, Veränderungen des Nervensystems nach Amputationen. Ziegler's Beiträge f. path. Anat. VIII, 1890. Hier auch eine genaue Zusammenstellung der Literatur über Amputationen.

[9]) v. Gudden, Arch. f. Psychiatrie, Bd. II, Gräfe's Arch. Bd. XX und XXV.

Digitized by Google

ganglion herausgerissen werden. Mayser[1]) beschreibt den Befund im Rückenmarke; er constatirt Verschmälerung der grauen Substanz, vorzüglich des Hinterhornes. Das Vorderhorn hat seine Kanten und Ecken verloren; dabei sieht es wie ausgestorben aus; nur wenige grosse Zellen sind darin enthalten. Der Hinterstrang war bedeutend verschmälert, in geringerem Grade auch die hintere Portion des Seitenstranges. Alle diese Veränderungen waren viel stärker ausgesprochen bei dem Thiere, dessen N. Ischiadicus nach der Geburt herausgerissen wurde, als bei demjenigen, dem der N. Ischiadicus einfach durchschnitten wurde.

v. Gudden und seine Schüler zogen auch die Hirnnerven in den Bereich ihrer Untersuchungen. Der N. Facialis[2]) wurde aus dem Canalis Fallopiae herausgerissen, es erfolgte ein vollständiger Schwund seiner Wurzelfasern und des sogenannten unteren Facialiskernes. Die Augenmuskelnerven[3]) wurden, nach Enucleation des Bulbus, sammt dem Muskelkegel aus der Orbita herausgezogen: es resultirte gleichfalls eine Atrophie ihrer Kerne und ihrer Wurzelfasern, wodurch wichtige Aufschlüsse über die Anatomie derselben gegeben waren. Nach Durchschneidung des N. Hypoglossus[4]) atrophirte der grosszellige Hypoglossuskern, der Roller'sche Kern blieb intact. Nach intracerebraler Durchschneidung des N. Trigeminus fand Forel[5]) bedeutende Atrophie der aufsteigenden Trigeminuswurzel und der von ihr eingeschlossenen Substantia gelatinosa, unbedeutende Atrophie der motorischen Wurzel (der Ramus III N. Trigemini war in seinen Experimenten entweder nur partiell durchschnitten oder zerstört und dann wieder zum Theile vorgewachsen). Schliesslich wurden auch die N. Vagus und Glossopharyngeus[6]) herausgerissen, wobei es jedoch nicht gelang, das Ganglion Vagi mit herauszu-

[1]) P. Mayser, Experimenteller Beitrag zur Kenntniss des Baues des Rückenmarkes. Arch. f. Psych., Bd. VII.

[2]) P. Mayser, l. c., p. 550.

[3]) v. Gudden, Gesammelte und hinterlassene Schriften. Herausgegeben von Grashey. Wiesbaden 1889.

[4]) Forel, Ueber das Verhältniss der experimentellen Atrophie- und Degenerationsmethode zur Anat. und Histol. d. Centralnerven. Festschr. für Nägeli und Kölliker. Zürich 1891, p. 9.

[5]) Forel, Einige Hirnanatomische Betrachtungen und Ergebnisse. Arch. f. Psych. Bd. XVIII, 1886, p. 191.

[6]) Forel, Ueber das Verhalten etc., pag. 10—11.

Digitized by Google

reissen. Centraler Vaguskern, Respirationsbündel, ein oberer, mehr lateralwärts gelegener kleinzelliger Kern waren atrophisch. In einem Experimente v. Gudden's betraf die Atrophie auch den Nucleus ambiguus. Alle diese Experimente wurden, wie bereits erwähnt, an neugeborenen Thieren gemacht, und es lag daher am nächsten anzunehmen, dass die gefundenen Atrophien hauptsächlich durch Entwickelungshemmung bedingt wurden: nach Durchtrennung der peripheren Nerven blieben diejenigen Theile des Centralorganes, mit denen die ersteren in unmittelbarem Zusammenhange stehen, in ihrer Entwickelung zurück.

v. Gudden selbst hat diesem Momente zum mindesten einen grossen Theil seiner Resultate zugeschrieben. Es zeigte sich aber, dass man Aehnliches auch beim erwachsenen Thiere zu erzielen im Stande ist. Forel[1]) hat zuerst einem erwachsenen Meerschweinchen den N. Facialis herausgerissen. Nach 141 Tagen konnte er einen totalen Zerfall der Wurzelfasern dieser Nerven und der Zellen seines Kernes feststellen. Der letztere enthielt kaum vier bis fünf Ganglienzellen (auf einem Querschnitte), während der Kern der anderen Seite, 224 Zellen auf dem Querschnitte zeigte. Der Umfang des Kernes war bedeutend reducirt. Der Kern war angefüllt mit kleinen Zellen, die meist den Charakter von Spinnenzellen trugen. Viele derselben entlarvten sich bei starker Vergrösserung als geschrumpfte Facialiszellen. Die Wurzelfasern waren sämmtlich zugrunde gegangen. Da, wo sie dichter beisammen liegen (Zwischenstück, austretender Schenkel) findet sich ein ganzes Netz von pathologischen Zellen, welche spinnenartige, gewundene Fortsätze aussenden.

Bei einem anderen erwachsenen Meerschweinchen hat Forel den N. Facialis an der Austrittsstelle desselben aus dem Foramen stylomastoideum durchschnitten. Er liess dieses Thier 262 Tage am Leben, dennoch waren die Veränderungen viel geringer als beim ersten Thier. Die Wurzel des durchschnittenen Facialis hatte vielleicht nur ein Drittel des Umfanges der normalen Wurzel. Auf dem Querschnitte des Zwischenstückes sah man nur wenige normal dicke Fasern, alle übrigen waren bedeutend verschmälert, dabei schienen Achsencylinder und Mark-

[1]) Forel, Einige hirnanatom. Beobachtungen etc., S. 176.

Digitized by Google

scheide gleichmässig geschrumpft zu sein. Der Umfang des Kernes hatte nicht wahrnehmbar abgenommen, derselbe war aber auffallend leer. Statt 224 auf der gesunden Seite, enthält er nur 130 als solche erkennbare Ganglienzellen (auf einem Querschnitte). Aber kaum einige von diesen 130 erreichten die Grösse der Zellen des normalen Kernes. Die anderen waren klein, durchsichtiger, sahen wie marantisch aus.

Es sind also, sagt Forel weiter, bei diesem Thiere eine Anzahl Fasern normal geblieben, diese dürften den grossen, normal gebliebenen Zellen des Kernes entsprechen. Die meisten Zellen sind krankhaft geschrumpft, ohne abgestorben zu erscheinen. Dem entspricht die Verkleinerung der meisten Fasern der Wurzel. Andere Elemente schienen ganz geschwunden zu sein, ohne, allerdings nach längerer Zeit, Residuen zu hinterlassen.

Aus dem Vergleiche dieser zwei Experimente zieht Forel den Schluss, dass der Ort der Durchtrennung eines Nerven von entscheidender Bedeutung für die resultirenden aufsteigenden Veränderungen sei. Ganglienzelle und Nervenfaser bilden nach Forel's Anschauung, wie in functioneller, so auch in nutritiver Beziehung ein Element, das mit einem niederen Organismus zu vergleichen ist. Ist das abgetrennte Stück nur ein kleiner Theil des Elementes, was bei der peripheren Durchtrennung der Fall ist, so bleibt das Element am Leben, wie auch ein niederer Organismus unter gleichen Verhältnissen am Leben bleibt, schrumpft aber allmählich wegen Functionsmangel zusammen. Ist aber das abgetrennte Stück sehr gross, wie bei der Ausreissung, so stirbt das ganze Element, das nun lebensunfähig geworden, rasch ab. Beim neugeborenen Thiere werden die Zerfallsproducte schneller resorbirt, daher imponirt der Process hier mehr als Atrophie, während er sich uns beim erwachsenen Thiere als secundäre Degeneration präsentirt. Ein anderer Unterschied besteht nicht. „In allen Fällen", sagt Forel zum Schlusse, „wo dieser Untergang des Elementes beim Neugeborenen stattfindet, kommt er auch beim Erwachsenen vor."

Nissl[1]) ist es gelungen, schon 24 Stunden nach Ausreissung des N. Facialis beim Kaninchen Veränderungen in den

[1]) Nissl, Versammlung des südwestdeutschen psychiatrischen Vereines, Sitzung v. 9. November 1890. Zeitschr. f. Psych. 1891.

Digitized by Google

Zellen des Facialiskernes nachzuweisen. Die Chromatinkörper der granulirten Zellen zerfallen zunächst an einer kleinen Stelle des Zellleibes; am zweiten bis dritten Tage schreitet dieser Zerfall weiter und dehnt sich über die ganze Zelle aus. Die Zelle schwillt an, wird kugelig, die Fortsätze werden homogen. Am sechsten Tage ist die Protoplasmastructur nicht mehr zu erkennen. Der Zellkern rückt an die Peripherie der Zelle, später sogar über die Peripherie hinaus und geht schliesslich dem Auge ganz verloren. Am zehnten Tage finden sich schon viele gänzlich zerfallene Zellen, die sich als unregelmässige, blasse und leicht gekörnte Massen ohne Kern und Fortsätze zeigen. Daneben sind aber auch noch ganz normale Zellen zu sehen, da nicht alle Zellen des Kernes gleichzeitig diesen Veränderungen anheimfallen. Am achtzehnten Tage sind fast alle Zellen des Kernes betroffen.

Man ersieht aus dieser kurzen Uebersicht der Literatur, wie mit den Fortschritten der mikroskopischen Technik und der Vervielfältigung der Untersuchungsmethoden unsere Kenntnisse über das Verhalten des centralen Stumpfes und der Nervenzellen nach einer Leitungsunterbrechung in einem peripheren Nerven sich allmählich erweiterten und wie sich Thatsachen häuften, die gegen die alte Lehre von dem Intactbleiben dieser Gebilde sprechen.

Indessen sind jedoch die Verhältnisse weit davon entfernt, völlig geklärt zu sein. Ich habe mich daher entschlossen, die Frage mit Anwendung einer neuen Methode von Frischem aufzunehmen. Diese von Marchi und Algeri[1]) zuerst beschriebene Methode hat die Eigenschaft, degenerirende Nervenfasern als solche besonders zu kennzeichnen. Während sich normale Nervenfasern nach dieser Methode gelb bis gelbbraun färben, findet sich innerhalb der degenerirenden Fasern eine Menge schwarzer Kugeln und Schollen, die die ganze Markscheide durchsetzen und entsprechend dem Verlaufe der Faser, in Längsreihen geordnet sind.

Singer und Münzer[2]) haben diese Methode näher geprüft und ich verweise bezüglich der Einzelheiten auf diese Autoren.

[1]) Marchi e Algeri, Sulle Degenerazioni discendenti consecutive a lesioni della corteccia cerebrale. Rivista sperimentale di Fren. XI, 1885.

[2]) Singer und Münzer, Beiträge zur Kenntniss der Sehnervenkreuzung. Denkschr. d. Wiener Akad. 35. Bd. 1888.

Digitized by Google

Ich möchte nur noch erwähnen, worauf auch Singer und Münzer näher eingehen, dass auch im normalen Nervensystem, und zwar mit Vorliebe an bestimmten Stellen, sich derartige oder ähnliche Schollen in grösserer oder geringerer Menge vorfinden, und dass daher eine gewisse Vorsicht bei der Verwerthung dieser Methode geboten erscheint. Indes sind die Schwierigkeiten nicht allzu gross und es ist meist leicht, sowohl durch die Verschiedenheit der normalen und der Degenerationsschollen, als durch Controlversuche festzustellen, was normal und was pathologisch ist.

Die Fragen, die ich mir vorlegte, waren: Wenn man bei einem erwachsenen Thiere einen peripheren Nerven durchtrennt, wie verhalten sich seine Wurzelfasern innerhalb des Centralorganes? Besteht ein Unterschied in dieser Beziehung zwischen motorischen und sensiblen Nerven? Ist der Ort der Durchtrennung irgendwie massgebend für die etwa eintretenden Veränderungen?

Lassen sich mittelst dieser Methode auch weitere Aufschlüsse über den intracerebralen Verlauf der Wurzelfasern gewinnen?

Mit Rücksicht auf die zweite Frage entschloss ich mich, ausschliesslich an Hirnnerven zu operiren, weil bei ihnen das Motorische vom Sensiblen viel bequemer zu trennen ist, als bei den Rückenmarksnerven. Ich habe bei erwachsenen Kaninchen die N. Facialis, Trigeminus und die Augenmuskelnerven durchschnitten. (Der Facialis wurde auch nach v. Gudden herausgerissen.) Nach verschieden langer Zeit wurde das Thier getödtet, der Hirnstamm wurde sorgfältig herausgenommen und in toto in Müller'sche Flüssigkeit gebracht. Nach zwei bis drei Tagen wurde der Hirnstamm in möglichst kleine Scheiben zerlegt und diese noch für fünf bis sechs Tage in Müller'scher Flüssigkeit gelassen. Sie kamen darauf in die Marchi'sche Flüssigkeit (zwei Theile Müller'scher Flüssigkeit gemischt mit einem Theile einer 1procentigen Osmiumsäurelösung), woselbst sie so lange verblieben, bis sie eine ganz dunkle Farbe angenommen hatten, für gewöhnlich acht Tage. Die Stücke werden dann gründlich mit Wasser ausgewaschen, dann in Alkohol gehärtet, in Photoxylin eingebettet und in Schnitte zerlegt. Von jedem Hirnstamme wurde eine grosse Anzahl successiv und in geringem Abstande aufeinander folgender Schnitte untersucht.

Digitized by Google

Ich gehe nun zur Beschreibung der Befunde bei den einzelnen Nerven über.

Nervus Facialis.

Ich habe den N. Facialis sechsmal operirt. Im ersten Falle wurde er beim Austritte aus dem Canalis Fallopiae durchschnitten und ein grosses Stück des Nerven zur Verhinderung einer nachträglichen Verwachsung der Schnittenden herausgeschnitten; dieses Thier blieb 20 Tage am Leben. In vier Fällen wurde der Nerv durch starken Zug aus dem Canalis Fallopiae herausgerissen, wobei ein beträchtliches Stück der Nerven zum Vorschein kam. Von diesen Thieren wurde das eine 11 Tage am Leben erhalten, das zweite 21, das dritte 54, das vierte 58. In einem Falle riss der Facialis an der Stelle, wo ich ihn mit der Pinzette fasste, durch; dieses Kaninchen wurde nach 17 Tagen getödtet.

In allen Fällen waren die Wurzelfasern des N. Facialis degenerirt. Die Veränderungen sind um so ausgesprochener, je länger das Thier nach der Operation gelebt hat, am stärksten daher beim Thiere, das nach 58 Tagen umgebracht wurde. In Fig. 1 (s. Taf. VI.) ist ein Schnitt durch die Medulla oblongata dieses Kaninchen abgebildet. Die aus dem Kerne austretenden Wurzelfasern der N. Facialis strömen einzeln oder zu schmalen Bündeln vereinigt gegen den Boden des vierten Ventrikels hin, um sich hier zum sogenannten Zwischenstück zu sammeln. Kein einziges Faserbündel ist auf der operirten Seite normal geblieben, in allen sind massenhaft die schwarzen Schollen angehäuft und selbst bei starker Vergrösserung ist es unmöglich, mit Sicherheit eine ganz normale Faser aufzufinden. Das Ganze macht bei schwacher Vergrösserung den Eindruck eines vom Zwischenstücke gegen den Kern gerichteten Sprühregens. Einige Fasern scheinen schon an der dorsalen Grenze des Kernes aufzuhören, andere gehen durch denselben bis an dessen ventrale Partie, viele münden in ihn von der lateralen Seite her. Die Mitte des Kernes weist im Allgemeinen wenig Schollen auf. Auf die Ganglienzellen wurde bei diesen Untersuchungen keine Rücksicht genommen, da die Marchi'sche Methode nicht geeignet erscheint, etwaigen Structurveränderungen derselben Ausdruck zu geben.

Digitized by Google

Auf einem mehr proximalwärts gelegenen Schnitte, der von einem zweiten, an der anderen Seite operirten Thiere herrührt und den Fig. 2 (s. Taf. VI) darstellt, sieht man das Zwischenstück und den Austrittsschenkel der Facialiswurzel ganz mit Degenerationsschollen erfüllt. Unter dem Zwischenstück sind die Abducensfasern zu sehen, die in einem medianwärts leicht convexen Bogen zu dem nur schwach angedeuteten Abducenskern hinziehen. Weder an ihnen, noch in der Gegend des Abducenskernes ist irgend eine Abnormität bemerkbar. Das degenerirte Zwischenstück der Facialiswurzel ist scharf gegen Abducenskern und Wurzel abgegrenzt, ich konnte in keinem meiner Präparate degenerirte Fasern finden, die auf eine Verbindung dieser Gebilde hindeuten würden.

Die von vielen Autoren behauptete partielle Kreuzung der Facialiswurzeln ist gleichfalls an meinen Präparaten nicht zu sehen. Man erkennt wohl die schön geschwungenen, einen dorsalwärts convexen Bogen bildenden Fasern, die von dem unteren Rande des Zwischenstückes der Facialiswurzel zur Raphe hinziehen (diese Fasern sind auch auf Fig. 1 zu sehen), es ist an ihnen aber keine Spur einer Degeneration nachzuweisen; diese Fasern gehören somit wahrscheinlich gar nicht der Facialiswurzel an.

Ich habe auch nach Fasern gefahndet, die zu dem von Mendel[1]) angegebenen, im hintersten Theile des Oculomotoriuskernes gelegenen Kerne für den oberen Facialisast führen könnten, habe aber nirgends solche sicher gefunden. Mendel vermuthet, dass diese Fasern im hinteren Längsbündel verlaufen. Nun sieht man allerdings auch in den hinteren Längsbündeln hie und da schwarze Schollen, aber es besteht keine Differenz zwischen beiden Seiten, und ferner sieht man solche Schollen in gleich grosser und immer nur spärlicher Anzahl auch bei Thieren, bei denen am Facialis nichts vorgenommen wurde. Im Oculomotoriuskerne selbst waren auch keine degenerirte Fasern nachzuweisen.

Bei Kaninchen, die kürzere Zeit nach der Operation gelebt haben, sind die Veränderungen dementsprechend geringer. Die

[1]) Mendel, Ueber den Kernursprung der Augenfacialis. Neurol. Centralbl. 1887.

Digitized by Google

Degeneration ist nur partiell. Nur einzelne Fasern sind in den vom Kerne zum Zwischenstück ziehenden Bündeln degenerirt, die anderen sind normal geblieben. Die einzelnen Bündel aber sind, sowie auch das Zwischenstück ziemlich gleichmässig betroffen. Bei dem Kaninchen, das nur 11 Tage nach Ausreissung des N. Facialis gelebt hat, ist die Degeneration schon zweifellos nachweisbar. Es zeigt sich aber hierbei eine auffallende Thatsache. Während die Degeneration im aufsteigenden Schenkel (Kernstück) der Facialiswurzel deutlich ausgesprochen ist, ist am Austrittsschenkel derselben nur sehr wenig Abnormes zu sehen, so dass es an Präparaten, wo nur dieser vorliegt, schwerfällt, manchmal sogar unmöglich ist zu sagen, welches die operirte Seite ist. Abgesehen von den Anhäufungen schwarzer Schollen, die sich, wie schon Singer und Münzer hervorheben, an den Austrittsstellen der meisten Hirnnerven finden, sind eben auf beiden Seiten nur spärliche, ganz vereinzelte Schollen zu sehen, wie sie auch normalerweise vorkommen. Die gleichen Verhältnisse bietet auch das Kaninchen dar, dessen Facialis beim Austritte aus dem Canalis Fallopiae durchschnitten wurde. Trotzdem das Thier 20 Tage nach der Operation gelebt hat, ist die Facialiswurzel ungefähr in demselben Grade degenerirt, wie beim Kaninchen, dessen Facialis vor 11 Tagen herausgerissen wurde, und während sie am Kernstück und Zwischenstück deutlich zu erkennen ist, verhält sich der austretende Schenkel ganz oder fast ganz normal. Der dem Centrum näher gelegene Theil der Faser scheint also nach ihrer Durchschneidung zuerst zu degeneriren und es liegt die Vermuthung nahe, dass eine Schädigung des Centrums selbst die erste Folge des Eingriffes ist, und dass von hier aus die Nervenfaser in Mitleid gezogen wird. Diese Ansicht wird wesentlich unterstützt durch die oben erwähnten Untersuchungen Nissl's, der schon 24 Stunden nach Ausreissung des N. Facialis deutliche Veränderungen an den Zellen seines Kernes nachweisen konnte.

Warum diese Schädigung des Centrums, die sicher keine mechanische ist, eintritt, ist allerdings schwer mit Sicherheit zu entscheiden. Der Functionsausfall ist zum grossen Theil jedenfalls dafür verantwortlich zu machen. Vielleicht ist daran der Ausfall nutritiver Einflüsse schuld, die dem Centralorgane von der Peripherie zukommen, Einflüsse, die besonders Rumpf

Digitized by Google

durch Experimente festzustellen versuchte. Rumpf[1]) durchschnitt beim Frosch das Rückenmark im Hals- und im Lendentheil und löste davon alle vorderen und hinteren Wurzeln mit möglichster Schonung der Gefässe ab. Schon nach 24 bis 48 Stunden fand er Quellung der Nervenfasern und Ganglienzellen, nach fünf bis acht Tagen war das abgestorbene Rückenmark durch die Einwirkung der Lymphe vollständig resorbirt. Doppelte Durchschneidung des Rückenmarkes ohne Durchtrennung der Wurzeln hatte keinen Effect, desgleichen hohe Durchschneidung des Rückenmarkes mit Ablösung aller Wurzeln uud des sensiblen Theiles der Cauda equina, wenn der motorische Theil derselben erhalten blieb. Aehnliche Experimente machte Rumpf auch am Gehirn von Fröschen. „Zur Erhaltung der Centralorgane, sagt Rumpf, genügt nicht das Erhaltensein der normalen Circulation, eine ständige Verbindung mit den peripheren Nerven oder den von ihnen ausgehenden Bahnen ist erforderlich."

Die früheren Autoren, welche nach Amputationen oder Nervendurchschneidungen Veränderungen im centralen Nervenstumpf oder im Centralorgan fanden, bezeichnen diese Veränderungen meist als atrophische. Das periphere Nervenstück, sagten sie, verfällt der Degeneration, weil es des trophischen Einflusses des Centrums beraubt ist, das centrale Stück des Nerven und seine Zellen werden nur atrophisch, verkleinern sich ohne Aenderung ihrer morphologischen und chemischen Structur nur in Folge der Einbusse an Function. Krause war durch das genaue Studium der Veränderungen gezwungen, zuzugeben, dass es sich auch im centralen Nervenstumpfe um eine echte Waller'sche Degeneration handle, glaubt aber, dass nur sensible Fasern degenerirt sind, und zwar nur solche sensible Fasern, die ihr trophisches Centrum in der Peripherie (Tastkörperchen) haben. Forel erkennt rücksichtslos die Identität beider Processe an. Bei der Degeneration wie bei der Atrophie handelt es sich um Nekrose wegen Lebensunfähigkeit. Schneidet man ein grosses Stück der Nervenfaser ab, so ist der Rest ebenso lebensunfähig wie das abgeschnittene Stück,

[1]) Rumpf Th., Ueber die Einwirkung der Lymphe auf das Centralorgan. Pflüger's Archiv 1881.

Digitized by Google

weil beide ein organisches Ganzes bilden — beide degeneriren daher in gleicher Weise. Bei mehr peripherer Durchtrennung des Nerven ist der Process im centralen Stumpf der gleiche, nur der Verlauf ist langsamer. Durch die vorliegenden Untersuchungen wird es bewiesen, dass dieselbe chemische Veränderung im centralen Nervenstumpfe platzgreift wie im peripheren. In beiden treten innerhalb des Markes fettähnliche Körper auf, die sich durch Osmiumsäure schwarz färben, während das normale Mark nach Behandlung mit chromsaurem Kali vielleicht, indem es sich damit verbindet, die Fähigkeit, sich mit Osmiumsäure schwarz zu färben, verliert.

Meine Befunde nach Durchtrennung des Facialis weisen aber auch auf eine Präponderanz der Zellen in trophischer Beziehung hin, die ich in Forel's Auffassung nicht betont finde. Es erscheint wahrscheinlich, dass auf die Durchtrennung einer Nervenfaser zuerst eine Veränderung der Zelle folgt, und dass von der Zelle aus dann ein fortschreitender Zerfall der Faser beginnt.

Im Anschlusse an den N. Facialis will ich einen Befund[1]) kurz erörtern, den ich häufig in meinen Präparaten machte und der, wie mir scheint, in näherer Beziehung zur Ausreissung des N. Facialis steht, nämlich die Degeneration im Corpus trapezoides. Dieses Gebilde ist beim Kaninchen sehr mächtig und liegt in Folge der schwachen Entwickelung der Brücke zum grössten Theile dicht an der ventralen Oberfläche des Hirnstammes. Nur zu beiden Seiten der Mittellinie ist es von den Pyramiden bedeckt. Seine anatomische Bedeutung ist noch nicht sicher festgestellt. Es wird angenommen, dass es der Hauptsache nach die Verbindung des Nucleus accessorius Nervi acustici mit anderen Gehirntheilen vermittelt. Seine Fasern sollen in Beziehung stehen zur oberen Olive derselben und der anderen Seite und zur Schleife der anderen Seite.[2])

Kahler nimmt an, dass ein Theil seiner Fasern aus dem Corpus restiforme oder aus dem Kleinhirn kommt. Ich fand das Corpus trapezoides nur in den Fällen degenerirt, wo ich den Facialis herausgerissen habe. Wurde der Facialis nur durch-

---

[1]) Vgl. Obersteiner, Anleitung beim Studium des Baues der nervösen Centralorgane, II. Auflage, p. 388.

[2]) S. in Toldt's Gewebelehre, III. Auflage.

Digitized by Google

schnitten, so blieb dasselbe normal; desgleichen bei Thieren, bei welchen am Facialis nicht operirt wurde. Ich glaube, aus all dem schliessen zu dürfen, dass die Degeneration im Corpus trapezoides durch die Ausreissung des Facialis bedingt wird. Der Facialis tritt an der Stelle, wo er den Hirnstamm verlässt, durch die Fasern des Corpus trapezoides durch. Es wäre möglich, dass bei dem Zuge, der am Facialis ausgeübt wird, einige am oberflächlichsten gelegene Fasern des Corpus trapezoides mitgezerrt werden. Weniger wahrscheinlich ist es mir, dass der Zug am Facialis auf den dicht daneben liegenden Acusticus übergreift, vielleicht den accessorischen Acusticuskern betrifft und dadurch zur Degeneration des Corpus trapezoides Veranlassung gibt. In manchen Präparaten waren zwar einige degenerirte Fasern im Acusticus der entsprechenden Seite zu sehen, aber der Befund ist ungenügend, um die obige Erklärung zu unterstützen.

Die Degeneration des Corpus trapezoides war immer nur partiell, nur ein Theil seiner Fasern war degenerirt. In Schnitten, in welchen dasselbe zuerst auftritt, also in der Höhe des Facialiskernes, sieht man nur hie und da ganz kurze Stränge von Degenerationsschollen. Vielleicht überwiegen sie etwas auf der Seite des operirten Facialis und erstrecken sich hier weiter lateralwärts. Viel stärker ist die Degeneration in den durch die Austrittsebenen des Facialis und Trigeminus und noch etwas weiter proximalwärts geführten Schnitten (s. Fig. 3 auf Taf. VII). Hier lassen sich viele degenerirte Fasern über beide Hälften des Präparates verfolgen. Zu beiden Seiten der Mittellinie verlaufen sie S-förmig gekrümmt zu den oberen Oliven. Auf der dem operirten Facialis entgegengesetzten Seite scheinen viele Fasern in der oberen Olive aufzuhören, an weiter proximalwärts geführten Schnitten sah man jedoch degenerirte Fasern, die übereinstimmend mit den Angaben Kahler's in die laterale Schleife übergingen. Auf der Seite des ausgerissenen Facialis gehen die Fasern des Corpus trapezoides zum Theil durch die ventrale Hälfte der oberen Olive (die dorsale Hälfte bleibt frei), zum anderen Theil ventralwärts davon. Viele Fasern kann man auf dieser Seite noch weiter lateralwärts verfolgen, wie sie um den Halbmond der aufsteigenden Trigeminuswurzel herum zum Brückenschenkel verlaufen, einige wenden sich medianwärts vom Brückenschenkel wahrscheinlich zur lateralen Schleife.

Digitized by Google

Nervus Trigeminus.

Ich habe den N. Trigeminus intracraniell nach dem von Magendie zuerst geübten Verfahren mit einem feinen Neurotom durchschnitten. Ich habe mich bemüht, den Nerven im Ganglion Gasseri oder proximalwärts davon zu treffen. Die Operation ist ziemlich schwierig. Schiebt man das Neurotom um ein Minimum zu weit vor, so erfolgt eine tödtliche Blutung aus der Carotis oder dem Sinus transversus. Ist man aber vorsichtig und schiebt es zu wenig vor, so bekommt man nur eine partielle Durchschneidung. Da es so schwer gelingt, eine totale Durchtrennung zu erzielen, habe ich, um nicht zu viele Thiere zu opfern, bei demselben Kaninchen auf beiden Seiten operirt. Ich durfte das umsomehr, als es mir auf einen Nachweis einer etwaigen Kreuzung der Trigeminuswurzeln gar nicht ankam. Während der Operation wurde der Cornealreflex geprüft. Ich constatirte mehrmals, dass derselbe während und bald nach der Operation geschwunden war, später aber von selbst wiederkehrte.

War die Durchtrennung des N. Trigeminus vollständig, so erfolgte eine Degeneration seiner sensiblen (Portio major) sowohl als seiner motorischen (Portio minor) Wurzel.

Die Degeneration der aufsteigenden Wurzel lässt sich bis ins Halsmark verfolgen. An Schnitten, an denen noch keine Spur einer Pyramidenkreuzung vorhanden ist, sieht man bereits die aufsteigende Trigeminuswurzel als compactes, halbmondförmiges, an der Convexität der Substantia gelatinosa des Hinterhornes gelegenes Gebilde mit schwarzen Schollen vollgepfropft. Dieses Bündel nimmt proximalwärts an Mächtigkeit zu, behält aber dauernd seine Lage an der Peripherie der Substantia gelatinosa. In dieser letzteren sieht man auch ziemlich viel schwarze Schollen, die zum Theil strangförmig angeordnet, zum Theil gruppenweise oder vereinzelt vorkommen. Die ersteren (die Stränge) kann man bis ins Hinterhorn verfolgen, dessen peripherster Theil deshalb auch eine Menge schwarzer Schollen enthält. Die rundlichen Gruppen von Schollen hingegen stellen wahrscheinlich Faserbündel vor, die eine Strecke weit longitudinal in der Substantia gelatinosa verlaufen, um sich dann mit der aufsteigenden Trigeminuswurzel zu verbinden. Die Zuflüsse durch die

Digitized by Google

Substantia gelatinosa finden so lange statt, als überhaupt die aufsteigende Wurzel als solche existirt, d. h. so lange, bis ihre Fasern in die Portio major umbiegen. Ja sie scheinen in den höheren (mehr proximalen) Partieen stärker zu sein, als weiter unten, weil dort die Substantia gelatinosa viel mehr mit schwarzen Punkten gesprenkt erscheint. Dabei prävaliren ganz entschieden die gruppenweise angeordneten Schollen, während in den mehr distalen Schnitten mehr langgestreckte Reihen von Punkten sich vorfinden. In diesem letzteren scheint auch der benachbarte Theil der Formatio reticularis viel mehr schwarze Schollen zu enthalten. Zu bemerken wäre noch, dass die genannten Zuflüsse nicht ganz regelmässig stattfinden; während in einem Präparat die Substantia gelatinosa von Degenerationsschollen strotzt, erscheint sie im nächstfolgenden fast ganz leer. Besonders stark ist der Zufluss zur aufsteigenden Trigeminuswurzel am dorsalen Horne des Halbmondes; je weiter proximalwärts, umsomehr fällt gerade dieser Theil in die Augen, indem er als dorsal- und medianwärts gerichteter und dahin sich zuspitzender degenerirter Streifen erscheint.

In den Fällen, wo die Trigeminusdurchschneidung nur partiell war, ist auch die aufsteigende Trigeminuswurzel nur partiell degenerirt, d. h. nur ein Theil ihres Querschnittes ist mit Schollen erfüllt. Hierbei hat sich eine gewisse Beziehung zu den durchschnittenen Trigeminusästen herausgestellt.

Auf Fig. 1 (s. Taf. VI) ist links nur die ventrale Partie der aufsteigenden Trigeminuswurzel degenerirt, auf dieser Seite war der Trigeminus nur theilweise durchschnitten, der Cornealreflex aber blieb dauernd aus und es trat eine Keratitis hinzu; auf der anderen Seite war der Trigeminus gleichfalls nur unvollständig durchtrennt, wobei aber der Ramus I verschont blieb, hier ist der dorsale Theil des Querschnittes der Wurzel degenerirt, der ventrale dagegen ganz frei von Schollen. In allen Fällen, wo der Ramus I mit Sicherheit getroffen war, wo der Cornealreflex dauernd ausblieb, fand sich eine Degeneration im ventralen Theile der aufsteigenden Wurzel. Es ist daher wohl erlaubt, anzunehmen, dass die zum Ramus I hinziehenden Fasern in dieser Partie verlaufen.

An mehr distal gelegenen Schnitten nimmt die dorsale Partie des Trigeminusquerschnittes rascher ab, als die oben ausführ-

Digitized by Google

licher erwähnte ventrale. In dem auf Fig. 1 dargestellten Falle z. B. zeigt ein anderes, hier nicht gezeichnetes Präparat, das etwa der Höhe der Pyramidenkreuzung entspricht, auf der Seite, wo der Ramus primus durchtrennt war, eine fast vollständig degenerirte Trigeminuswurzel, während auf der anderen Seite, nur im dorsalsten Theile derselben spärliche Schollen enthalten sind. Wir dürfen aus diesem Verhalten den Schluss ziehen, dass die Zuzüge von den distalsten Partieen der Medulla oblongata und dem Halsmarke hauptsächlich dem Ramus I gelten.

Verfolgen wir die aufsteigende Trigeminuswurzel weiter proximalwärts, so kommen wir auf einen Schnitt, wo ihre Fasern in die sensible Trigeminuswurzel (Portio major) umbiegen (vgl. Fig. 3, Taf. VII). Diese hat beim Kaninchen einen sehr kurzen intracerebralen Verlauf, was in der schwachen Entwickelung der Brücke bei diesem Thiere seinen Grund hat. Es treten daher die nunmehr horizontal verlaufenden Fasern der aufsteigenden Wurzel sofort aus dem Gehirn heraus. Wo diese vollständig degenerirt war, ist es auch die austretende Portio major; war aber die Degeneration der ersteren nur partiell, so ist nur ein Theil der Portio major degenerirt, und zwar entspricht die mediale Partie derselben dem ventralen Theile, ihre laterale Partie dem dorsalen Theile der aufsteigenden Wurzel. Das Grössenverhältniss der degenerirten Partie zur nicht degenerirten entspricht in der Portio major ganz dem Verhältniss derselben in der aufsteigenden Wurzel.

Der austretenden Portio major gesellen sich an ihrer dorsalen Seite degenerirte Faserstränge hinzu. Das sind Fasern, die bis zuletzt in der Substantia gelatinosa verliefen, um sich erst der austretenden sensiblen Wurzel anzulegen. — Einige von diesen Fasern kommen aber vielleicht aus dem hier befindlichen sensiblen Trigeminuskerne. Die Betheiligung dieses Kernes an der Bildung der sensiblen Trigeminuswurzel ist jedenfalls, wie aus dem beschriebenen Verhältniss zwischen dieser und der aufsteigenden Wurzel ersichtlich, beim Kaninchen nur gering anzuschlagen, entschieden geringer als man gemeiniglich anzunehmen pflegt.

Die motorische Wurzel, die als Portio minor aus dem Gehirn tritt, fand sich in all den Fällen degenerirt, wo der Ramus III Trigemini mit durchschnitten war — also hier wieder

Digitized by Google

eine aufsteigende Degeneration rein motorischer Fasern. Diese Wurzel verläuft vom Brückenende dorsal- und etwas cerebralwärts, so dass ihre Fasern auf einem Frontalschnitte unterbrochen erscheinen. An ihrem dorsalen Ende macht die Wurzel eine kleine Biegung medianwärts, verliert sich aber hier bald. Bis hieher lässt sich auch die Degeneration deutlich verfolgen. Fasern, die von der Mittellinie zum Trigeminusgebiet hinziehen, sind leicht an meinen Präparaten zu sehen, sie sind aber nirgends degenerirt, es ist daher hier, wie beim Facialis, sehr fraglich, ob diese Fasern Trigeminuswurzeln darstellen. Vielleicht vermitteln sie die Verbindung des Trigeminus mit höheren Gehirncentren. Das Gebiet des motorischen Kernes enthält nicht viele Degenerationsschollen, aber man erkennt deutlich Fasern, die von ihm zur motorischen Wurzel hinziehen (vgl. Fig. 3 links). Eine grössere Anhäufung von Degenerationsschollen fand sich in dem zwischen dem dorsalen Ende der motorischen und der absteigenden Wurzel gelegenen Gebiete. Da in diesen Fällen die absteigende Wurzel gleichfalls degenerirt ist, fällt es schwer, die einzelnen Gebilde auseinander zu halten. Es will mir scheinen, dass hier die Fasern der absteigenden Wurzel direct in die motorische übergehen. Bei starker Vergrösserung kann man in diesem Gebiete deutlich schmale Bündel von Längsfasern erkennen, die denen der motorischen Wurzel ähnlich sind.

Die absteigende Wurzel stellt sich uns auf mehr distalen Schnitten als ein halbmondförmiges, mit der Concavität median- und etwas dorsalwärts gerichtetes Gebilde dar, das im Winkel, welchen Boden und Decke der Rautengrube miteinander bilden, gelegen ist. Weiter proximalwärts steigt sie etwas in dorsaler Richtung und liegt hier, eine gerade, manchmal etwas wellige Linie bildend, zwischen dem centralen Höhlengrau und dem zur Decke des Aquaeductus Sylvii hinziehenden Faserbogen (vgl. Fig. 4 und 5 auf Taf. VIII). Sie ist an der genannten Stelle bis in das Gebiet der vorderen Vierhügel zu erkennen. Ueberall ist sie durch das Vorhandensein der grossen blasigen Zellen gekennzeichnet. Ich fand die absteigende Wurzel in all den Fällen degenerirt, in welchen die Portio minor afficirt war und auch in Bezug auf den Grad der Degeneration war eine Beziehung zwischen diesen beiden Theilen unverkennbar. Ich muss daher gegenüber der Ansicht Bechterew's u. A. die Zugehörigkeit

Digitized by Google

der absteigenden Wurzel zur motorischen Portion des Trigeminus behaupten.

Auf die vielen anderen Trigeminuswurzeln, die von den Autoren beschrieben worden sind, gehe ich hier nicht ein. Ich habe sie in meinen Präparaten nicht gesehen; ich muss aber zugeben, dass meine Untersuchungen, die in erster Linie einem allgemein pathologischen Gesichtspunkte folgten und erst in zweiter Linie die anatomischen Verhältnisse berücksichtigen, ungenügend sind, um ihre Existenz zu bestreiten. Ich möchte nur noch erwähnen, dass auch v. Gudden, nach einer von ihm autorisirten Mittheilung von Seguin,[1]) nur drei Wurzeln des Trigeminus anerkennt: die aufsteigende, die absteigende und die motorische.

Bei zwei Kaninchen habe ich anlässlich der Trigeminusdurchschneidung den Hirnschenkel verletzt und bekam eine absteigende Degeneration der Pyramidenbahn (vgl. Fig. 1, Taf. VI, und Fig. 4 und 5, Taf. VIII). Sehr schön war die Pyramidenkreuzung zu sehen. Die gekreuzten Fasern ziehen meist direct nach rückwärts (dorsalwärts) gegen den Hinterstrang hin. Unterhalb (distalwärts) der Kreuzung gelang es mir, auch mit der Marchi'schen Methode nicht beim Kaninchen die Pyramidenbahn nachzuweisen. Das Rückenmark enthielt zwar ziemlich viele Degenerationsschollen, diese waren aber gleichmässig über den ganzen Querschnitt vertheilt, nirgends war ein compactes degenerirtes Bündel nachweisbar.

Augenmuskelnerven.

Nur in einem Falle ist es mir gelungen, alle drei Augenmuskelnerven intracraniell zu durchschneiden (dabei wurde auch der Hirnschenkel verletzt und der Trigeminus partiell durchtrennt). Das Thier wurde fünf Wochen nach dieser Operation umgebracht. Es fand sich eine starke Degeneration der Wurzeln aller drei Nerven. In Fig. 5 (s. Taf. VIII) ist die degenerirte Oculomotoriuswurzel dargestellt. Die Wurzelfasern ziehen von

[1]) Seguin, Gudden's Atrophy Method. Archives of medec. vol. Xn. p. 11—12.

Digitized by Google

der Austrittsstelle des Nerven in dorsoventraler Richtung, zu compacten Bündeln vereinigt, bis zum hinteren Längsbündel, treten zum Theil einzeln, zum Theile in schmalen Bündeln durch dasselbe und gelangen so zum Kerne, wo sie in die verschiedensten Richtungen auslaufen. In der oberen Partie des Kernes sieht man viele Fasern, die in horizontaler Richtung verlaufen. Einige davon überschreiten mit Sicherheit die Mittellinie.

Ein Theil der Wurzelfasern des Oculomotorius steigt an der medialen Grenze des hinteren Längsbündels dorsalwärts hinauf. Diese Fasern bilden Bögen, welche zum Theil in den gleichnamigen, zum anderen Theil in den anderseitigen Oculomotoriuskern eindringen. Einige Fasern überschreiten die Mittellinie schon tiefer, in der Höhe der hinteren Längsbündel.

v. Gudden[1]) hat zuerst beim Kaninchen die partielle Kreuzung der Oculomotoriusfasern festgestellt. Er unterscheidet auf jeder Seite einen vorderen und hinteren ventralen und einen dorsalen Oculomotoriuskern und behauptet, dass der ventrale Kern nur ungekreuzte, der dorsale dagegen nur von der entgegengesetzten Seite kommende Fasern enthält. Ich kann im Allgemeinen diesen Angaben zustimmen. Die gekreuzten Fasern, die bogenförmig von der medialen Grenze der hinteren Längsbündel hinaufsteigen, reichen in dorsaler Richtung weiter als die auf derselben Seite verbleibenden Bögen. Die den ersteren entsprechende dorsale Partie des Kernes der operirten Seite wurde meist frei von Degenerationsschollen gefunden. Es scheint mir jedoch, dass die Trennung des gekreuzten vom ungekreuzten Antheile nicht so vollständig ist, wie Gudden es meinte. Denn einerseits scheinen degenerirte Fasern auch in den anderseitigen ventralen Kern einzumünden (vielleicht gelangen diese Fasern nachträglich doch noch zum dorsalen Kern) und andererseits konnte ich an manchen Schnitten Fasern verfolgen, die weit dorsalwärts hinaufreichten und dennoch auf derselben Seite verblieben. Der grösste Theil der ungekreuzten Fasern geht aber in Uebereinstimmung mit den Angaben v. Gudden's in den ventralen, der grösste Theil der gekreuzten in den dorsalen Kern über.

---

[1]) v. Gudden, Gesammelte und hinterlassene Abhandlungen, 1889. Augenbewegungsnerven.

Digitized by Google

Der N. Trochlearis war intracerebral degenerirt auf der der Durchschneidung entgegengesetzten Seite (vgl. Fig. 4 auf Taf. VIII). Der gleichnamige Nerv dagegen blieb vollständig normal. Es wird dadurch noch einmal die vollständige Kreuzung des Trochlearis bewiesen. Leider sind mir die Schnitte, an welchen die Kreuzung zu sehen wäre, verloren gegangen. Der gekreuzte Nerv verläuft an der lateralen Grenze des centralen Höhlengrau und ist mit der an derselben Stelle herabsteigenden Trigeminuswurzel innig durchflochten. Von hier geht die Trochleariswurzel ventral-, median- und etwas cerebralwärts zum Kerne und erscheint daher auf dem Frontalschnitte in Form unterbrochener Längsbündel. Die Wurzelfasern dringen in den Kern von seinem lateralen Rande her ein und sind noch eine kleine Strecke innerhalb des Kernes in den verschiedensten Richtungen zu verfolgen. Einige Fasern verlaufen am ventralen Rande des Kernes, gegen die Bucht hin, welche das hintere Längsbündel zu seiner Aufnahme bildet. Ein directer Uebergang dieser Fasern in das hintere Längsbündel war sehr selten zu beobachten. Da aber der angrenzende Theil des letzteren eine grössere Menge Degenerationsschollen enthielt, so ist die Annahme umsomehr gerechtfertigt, dass ein Theil der Trochleariswurzel aus dem hinteren Längsbündel stammt.

Diejenigen Fasern, auf die Obersteiner[1]) bereits die Aufmerksamkeit lenkte, waren gleichfalls bei meinem Kaninchen degenerirt. Es sind das Trochlearisfasern, die am dorsalen Rande des Trochleariskernes weiter ziehen, sich noch am medialen Rande desselben bemerkbar machen, längs der medialen Grenze des hinteren Längsbündels ganz nahe der Raphe ventralwärts verlaufen, sich aber bald verlieren, so dass ich nicht im Stande bin, mich über ihr weiteres Schicksal auszusprechen. Ein Uebertreten eines Theiles dieser Fasern auf die andere Seite, wie Obersteiner angibt, war an meinen Präparaten nicht zu sehen.

Die Wurzel des N. abducens war gleichfalls bis zum Kern degenerirt. Von einer Kreuzung der Abducenswurzel war, übereinstimmend mit v. Gudden u. A., nichts zu sehen. Der N. Facialis blieb vollständig intact.

[1]) Obersteiner H., Anleitung beim Studium des Baues der nervösen Centralorgane. II. Auflage, Wien 1892, p. 369.

Digitized by Google

Fassen wir zum Schlusse das Ergebniss dieser Untersuchungen kurz zusammen, so tritt beim erwachsenen Kaninchen nach Durchtrennung sowohl sensibler (Portio major Trigemini), als motorischer (Facialis, Portio minor Trigemini, Augenmuskelnerven) eine Degeneration ihrer intracerebral verlaufenden Wurzelfasern ein. Der dem Centrum näher gelegene Theil der Wurzel degenerirt, wenigstens beim Facialis zuerst. Im Anfange fallen nur einzelne Fasern der Degeneration anheim; je länger das Thier nach der Operation gelebt hat, umsomehr breitet sich dieselbe aus; nach 58 Tagen ist die Wurzel des ausgerissenen Facialis vollständig degenerirt.

Die Degeneration tritt in gleicher Weise ein, ob man den Nerv an seiner Peripherie oder in der Nähe seiner Abgangsstelle vom Centralorgane oder an dieser letzteren Stelle selbst durchtrennt, jedoch ist ihr Verlauf in letzterem Falle ein rascherer.

Die Marchi'sche Methode lässt sich sehr gut zur Verfolgung intracerebraler Faserzüge benutzen und kann diesbezüglich wichtige Aufschlüsse liefern; die von mir bezüglich der verschiedenen Hirnnerven gefundenen Thatsachen, die ich hier nicht wiederholen will, bezeugen dies.

Es ist mir eine angenehme Pflicht, dem Herrn Professor H. Obersteiner, auf dessen Veranlassung ich diese Arbeit unternommen habe und der mich bei meinen Untersuchungen in liebenswürdigster Weise unterstützt hat, an dieser Stelle meinen verbindlichsten Dank auszusprechen.

Erklärung der Abbildungen.

Taf. VI.

Fig. 1. Querschnitt durch die Medulla oblongata eines Kaninchens. Der rechtsseitige N. Facialis wurde aus dem Canalis Fallopiae herausgerissen und das Thier nach 58 Tagen getödtet. 30 Tage vor dem Tode des Kaninchens wurden ihm beide N. trigemini nach dem Verfahren v. Magendie intracraniell unvollständig durchschnitten. Rechts war der Cornealreflex erhalten, links blieb er aus und es trat eine suppurative Keratitis ein. Hier wurde der Hirnschenkel mitverletzt.

Behandlung nach Marchi. Objectiv 4, Reichert. Rechtes Kern- und Zwischenstück der Facialiswurzel vollständig degenerirt. Linker Facialis normal. Von der Raphe ziehen zu beiden Seiten Fasern längs des dorsalen Randes des hinteren Längsbündels und verlieren sich unter dem Zwischenstück der Facialiswurzel.

Digitized by Google

Diese Fasern — gekreuzte Facialiswurzel des Autoren — blieben normal. Rechts ist die dorsale Partie des halbmondförmigen Querschnittes der aufsteigenden Trigeminuswurzel degenerirt, links — die ventrale Partie derselben. Linke Pyramide degenerirt. Spärliche schwarze Schollen in der Raphe, beiderseits im hinteren Längsbündel, im linken N. acusticus und in den Fibrae arcuatae externae.

Fig. 2. Querschnitt durch die Medulla oblongata eines Kaninchens, entsprechend der distalen Partie des Corpus trapezoides. Der linkseitige N. Facialis wurde 54 Tage vor dem Tode des Thieres aus dem Canalis Fallopiae herausgerissen. Der rechtsseitige N. Trigeminus wurde 32 Tage vor dem Tode des Thieres intracraniell vollständig durchtrennt. Behandlung nach Marchi. Reichert, Object 4.

Auf der linken Seite der Figur sind das Zwischenstück und der Austrittsschenkel der Facialiswurzel vollständig degenerirt. Die rechte Facialiswurzel enthält spärliche Degenerationsschollen, wie sie in der Nähe der Austrittsstellen der Hirnnerven fast regelmässig zu finden sind. Der N. abducens ist auf beiden Seiten normal. Die sogenannte gekreuzte Facialiswurzel beiderseits normal. Die aufsteigende Trigeminuswurzel ist rechts vollständig degenerirt. In der gleichnamigen Substantia gelatinosa zahlreiche, gruppenweise angeordnete Degenerationsbündel. Das obere Ende der aufsteigenden Wurzel läuft in einen dorsal- und medianwärts gerichteten und dabei sich zuspitzenden Streifen aus.

Im Corpus trapezoides sind einige Fasern zu beiden Seiten der Mittellinie degenerirt. Spärliche Degenerationsschollen in beiden N. acustici (rechts mehr), in beiden Corpora restiformia, beiderseits im hinteren Längsbündel und in den Fibrae arcuatae externae.

Taf. VII.

Fig. 3. Schnitt durch den Hirnstamm eines Kaninchens entsprechend der stärksten Entwickelung des Corpus trapezoides. Der Schnitt ist nicht ganz quer geführt, die linke Hälfte der Figur stellt eine mehr distalwärts gelegene Partie vor, als die rechte. Der N. trigeminus wurde beiderseits intracraniell durchschnitten und das Thier 30 Tage später umgebracht. Rechts war die Durchtrennung vollständig, links blieb der Cornealreflex erhalten. Der N. Facialis wurde 22 Tage vor dem Tode des Thieres aus dem Canalis Fallopiae herausgerissen. Behandlung nach Marchi. Obj. 4, Reichert.

Auf der rechten Seite der Figur verlässt die stark degenerirte Portio major das Gehirn. Degenerirte Stränge strömen ihr von dorsalwärts zu (vom sensiblen Kerne). Medianwärts davon findet sich die degenerirte motorische Wurzel, die ganz deutlich — gleichfalls degenerirt — Fasern vom motorischen Kerne erhält. Mehr dorsalwärts, unter dem Boden des vierten Ventricels, sieht man die degenerirte absteigende Trigeminuswurzel. Links ist nur die dorsale Partie des Querschnittes der aufsteigenden Wurzel degenerirt. Auch hier, am dorsalen Ende desselben, der median- und dorsalwärts sich zuspitzende Streifen. Die motorische Wurzel ist degenerirt. Spärliche Fasern ziehen von dem kaum angedeuteten motorischen Kern zur motorischen Wurzel. Die absteigende Wurzel ist degenerirt und scheint direct in die motorische Wurzel überzugehen.

Digitized by Google

Links ist ein kurzes Stück des degenerirten Facialis knapp vor seinem Austritte zu sehen.

Das Corpus trapezoides ist zu beiden Seiten der Mittellinie stark degenerirt. Die S-förmig gekrümmten Fasern gehen links unterhalb der oberen Olive und durch den untersten Theil derselben, dann um die aufsteigende Trigeminuswurzel herum in den Brückenschenkel über. Rechts reichen sie kaum über die Gegend der oberen Olive hinaus.

Taf. VIII.

Fig. 4. Querschnitt durch den Hirnstamm eines Kaninchens entsprechend der Austrittsstelle der distalsten Oculomotoriuswurzeln.

Auf der linken Seite wurden alle Augenmuskelnerven intracraniell durchtrennt und hierbei der Hirnschenkel mitverletzt. Rechts wurde eine vollständige Durchschneidung des Trigeminus gemacht. Behandlung nach Marchi. Reichert Obj. 4. Auf der linken Seite der Figur ist der hier austretende Oculomotorius degenerirt. Der N. Trochlearis ist auf dieser Seite normal. Der degenerirte N. Trochlearis findet sich nach seiner Kreuzung im Velum medullare auf der rechten Seite. Die Trochlearisfasern dringen in den Kern ein. Ein Theil derselben scheint aus dem hinteren Längsbündel zu kommen. Ueber den dorsalen und medialen Rand des Trochleariskernes ziehen degenerirte Fasern längs des medialen Randes des hinteren Längsbündels, in der Nähe der Raphe, ventralwärts. Dorsalwärts vom Trochlearis liegt die degenerirte absteigende Wurzel des Trigeminus. Links ist dieselbe normal. Hirnschenkel und Schleife sind links degenerirt.

Fig. 5. Querschnitt durch den Hirnstamm von demselben Kaninchen, wie Fig. 4, etwas mehr proximalwärts.

Auf der linken Seite der Figur ziehen die Wurzelfasern des N. Oculomotorius von der Austrittsstelle in compacten Bündeln bis zum hinteren Längsbündel, und treten zum grössten Theile durch dasselbe hin durch zum gleichnamigen Kern. Ein Bündel desselben verläuft an der medialen Grenze des hinteren Längsbündels. Einige Fasern dieses Bündels überschreiten schon in der Höhe des hinteren Längsbündels die Mittellinie. Die übrigen bilden Bögen, welche höher dorsalwärts, zum Theil in den gleichnamigen, zum Theil in den rechten Kern, und zwar vorzüglich in seine dorsale Partie, übergehen. In der dorsalen Partie des linken Oculomotoriuskernes quere Fasern, die zur Mittellinie hinziehen. Rechts ist die absteigende Trigeminuswurzel degenerirt. Links Degeneration im Hirnschenkel.

Digitized by Google

Ueber die Trigeminuswurzel im Gehirne des Menschen, nebst einigen vergleichend-anatomischen Bemerkungen.

Von

A. Poniatowsky, Moskau.

(Aus dem Laboratorium von Prof. Obersteiner in Wien.)

(Hierzu Tafel IX bis X.)

Die meisten Autoren unterscheiden sechs Wurzeln, aus welchen sich der periphere Trigeminus zusammensetzt: die aufsteigende Wurzel, zwei Wurzeln, die aus beiden Hauptkernen des Trigeminus abstammen, das von der Mittellinie herziehende Faserbündel, die absteigende Wurzel und endlich das Kleinhirnbündel. Um überflüssige Wiederholungen zu vermeiden, werde ich mir erlauben, in die Beschreibung einiger genauer bekannten und bereits festgestellten Thatsachen, wie der Trigeminuskerne und der von ihnen ausgehenden Fasern, des Laufes der aufsteigenden und absteigenden Wurzel, nicht näher einzugehen.

Ich habe meine Beobachtungen an Präparaten aus dem Gehirne von frühzeitig geborenen menschlichen Früchten (von 42 bis 44 Centimeter Länge) und einigen Thieren (Katze, Meerschweinchen, Pferd, Uhu, Karpfen, neugeborener Hund) gewonnen; ausserdem stand mir noch eine Präparatensammlung zur Verfügung aus der Collection des Herrn Prof. Dr. Obersteiner, dem ich hier auch meinen besten Dank für die Leitung in der Ausführung dieser Arbeit sage. Ich habe es für nothwendig gehalten, lückenlose Serien nur im Gebiete der Trigeminuskerne zu machen; in den sonstigen Hirnpartieen wurden die Serien mit

Digitized by Google

Auslassung von je 1 bis 5 Schnitten zusammengestellt. Die Präparate wurden theilweise mit Carmin, meistens aber mit Hämatoxylin nach der Methode Weigert-Pál, oder nach Vassale gefärbt.

Die aufsteigende Wurzel des Trigeminus.

Wenn auch bezüglich der Frage von dem Anfange der aufsteigenden Wurzel im Gebiete des zweiten Cervicalnerven und ihrer Bedeutung als des wichtigsten Bestandtheiles der sensiblen peripheren Trigeminuswurzel eine vollständige Einigkeit unter fast allen Autoren herrscht, so kann man doch nicht dasselbe bezüglich der Frage von dem Ursprung ihrer Fasern behaupten. Während die Mehrzahl der Autoren (Wernicke, Meynert, Rauber, Edinger, Gudden) der Ansicht ist, dass die Substantia gelatinosa und ihre Körner in Beziehung zu den Fasern der aufsteigenden Wurzel treten, bestreiten andere Autoren die Richtigkeit dieser Ansicht. Diese letzteren meinen, dass die Fasern der aufsteigenden Wurzel der grauen Substanz des Hinterhornes entstammen (Obersteiner, Kahler), nach Bechterew den Zellen der Basis des Hinterhornes. Was aber die Rolle der Substantia gelatinosa betrifft, so beschränkt sich Obersteiner auf den Hinweis der Möglichkeit einer sehr nahen Beziehung derselben zur aufsteigenden Wurzel in Berücksichtigung dessen, dass diese letztere während ihres ganzen Verlaufes von gelatinöser Substanz begleitet wird.

Beim Menschen wird das Erscheinen der ersten Fasern der aufsteigenden Wurzel im Gebiete des zweiten Cervicalnerven durch Vergrösserung des Volumens der gelatinösen Substanz und der Menge der an ihrem medialen Rande liegenden Faserbündelchen begleitet. Diese letzteren, erst cerebralwärts ziehend, biegen allmählich lateralwärts um, durchflechten die gelatinöse Substanz und bilden am lateralen Rande derselben die aufsteigende Trigeminuswurzel. Dieses Umbiegen der Fasern geschieht während der ganzen Ausdehnung der gelatinösen Substanz von dem Gebiete des zweiten Cervicalnerven angefangen bis zum Anfang des sensiblen Trigeminuskernes. Es is ganz zweifellos, dass diese Fasern die gelatinöse Substanz bloss durchflechten, ohne mit ihr in einer näheren Beziehung zu stehen; die gelatinöse Sub-

Digitized by Google

stanz kann also nicht als Ursprungsquelle dieser Fasern betrachtet werden; diese haben einen anderen Ursprung, und zwar in der grauen Substanz des Hinterhornes. Ich kann die Ansicht von Bechterew unterstützen, dass die am medialen Rande der Substantia gelatinosa liegenden Fasern wenigstens zum grossen Theile aus der Gegend der Zellen der Hinterhornbasis stammen; es ist dies ja schon ganz deutlich beim Menschen zu sehen, noch deutlicher bei den Säugethieren. Ich möchte aber nicht gerne annehmen, dass alle diese Fasern aus der Basis des Hinterhornes stammen, da die Menge der von dort zum medialen Rande der gelatinösen Substanz gelangenden Fasern mir nicht ganz genügend zu sein scheint, um später ein so starkes Bündel, wie die aufsteigende Trigeminuswurzel zu bilden. Dafür spricht auch noch der Umstand, dass ein beträchtlicher Theil der aus der Basis des Hinterhornes stammenden Fasern nicht mit der aufsteigenden Wurzel, sondern mit den hinteren Wurzeln, die die Burdach'schen Stränge durchziehen, in Zusammenhang steht.

Ich glaube also das Recht zu haben, nicht nur die Basis des Hinterhornes, sondern auch den Kopf desselben als Abstammungsquelle der Fasern der aufsteigenden Wurzel zu betrachten. Dasselbe gilt dann auch für den Ursprung der aufsteigenden Wurzel im Gehirne der übrigen Säugethiere. Was aber die Vögel und Fische anbelangt, so stammt bei ihnen die Hauptmasse der Fasern der aufsteigenden Wurzel zunächst anscheinend aus den hinteren Strängen des Rückenmarkes.

Ich kann leider auch nichts Bestimmtes über die Beziehung der gelatinösen Substanz zur aufsteigenden Trigeminuswurzel sagen. Die Volumsvergrösserung der gelatinösen Substanz beim Erscheinen der ersten Fasern der aufsteigenden Wurzel, der Umstand, dass sie die aufsteigende Wurzel in ihrem ganzen Verlaufe begleitet, dies alles scheint darauf hinzuweisen, dass zwischen ihnen irgend ein mindestens functioneller Zusammenhang existirt, ohne dass es möglich wäre, denselben zu präcisiren.

Das Faserbündel von der Medianlinie.

Man unterscheidet in diesem Faserbündel drei Fasersysteme: 1. Fasern, die aus dem motorischen (Schwalbe, Bechterew, Obersteiner, Gudden) und nach Obersteiner

Digitized by Google

vielleicht auch aus dem sensorischen Kern der entgegengesetzten Seite stammen; 2. die zuerst von Meynert und später von Wernicke, Obersteiner, Kahler u. A. beschriebenen Hirnschenkelfasern, die durch die Raphe ziehen und die Kerne des Trigeminus mit der Hirnrinde verbinden (centrale Bahn); 3. Fasern aus den Zellen des Locus coeruleus; diese Fasern ziehen nach Meynert, Wernicke und Obersteiner in Form eines breiten Bündels unter dem Boden des vierten Ventrikels zur Raphe, durchdringen später den Fasciculus longit. post. und treten in die sensible, nach Obersteiner aber meistentheils in die motorische Wurzel der entgegengesetzten Seite ein. Andere Autoren hingegen, wie Duval und Mendel, anerkennen zwar die Existenz der Fasern aus den Zellen des Locus coeruleus, bestreiten aber die Kreuzung derselben in der Raphe. Endlich ist noch die Ansicht von Schwalbe und Forel zu erwähnen, die den Zusammenhang des Locus coeruleus mit den Trigeminuswurzeln nicht anerkennen wollen.

I. Gekreuzte motorische Fasern.

Ich gehe nun zur Beschreibung meiner Untersuchungen bezüglich der Frage von den gekreuzten motorischen Fasern des Trigeminus über und will mit der Beschreibung der Präparate aus dem Gehirne einiger Thiere beginnen, da dieselben zur Lösung der Frage wesentlich beitragen. Taf. IX, Fig. 1, zeigt uns einen Frontalschnitt aus dem Gebiete des Hirnstammes eines Hundes, wo die ersten spinalsten Fasern der motorischen Trigeminuswurzel in Form eines compacten, am medialen Rande des sensiblen Kernes des Trigeminus ziehenden Bündels erscheinen. Am medialen Rande dieses Bündels sieht man ein Netz der dicken Nervenfasern, zwischen denen einzelne grosse Nervenzellen zerstreut sind; es ist das spinale Ende des motorischen Trigeminuskernes, welcher die Hauptmasse der Nervenfasern für die Bündel der motorischen Quintuswurzel liefert. Noch mehr medianwärts liegt eine scharf abgegrenzte Gruppe grosser Nervenzellen *(d)*, die nichts anderes ist, als der mediale Theil des motorischen Kernes; dafür spricht auch der Umstand, dass ein Theil der aus der Gegend dieser Zellen austretenden

Digitized by Google

Fasern *(c)* bogenartig lateralwärts zieht und an der Bildung der motorischen Quintuswurzel Antheil nimmt. Die Mehrzahl der Fasern *(b)* dieser Zellengruppe zieht aber dorsalwärts und ohne den Boden des vierten Ventrikels zu erreichen, biegt sie (was an dem gezeichneten Präparate weniger deutlich in die Augen springt) medianwärts um und lässt sich eine kurze Strecke unter dem Facialisbündel verfolgen. Wir sehen also, dass die meisten Fasern der motorischen Quintuswurzel aus beiden Theilen des motorischen Kernes derselben Seite stammen, und dass nur einige seiner Fasern, und zwar die lateralsten *(a)* einen anderen Ursprung haben müssen. Sie lassen sich während eines kleinen Theiles ihres Verlaufes dorsal- und medianwärts in der Richtung nach der Raphe verfolgen und verlieren bald ihre Continuität. Ich konnte die entsprechenden Fasern am besten bei anderen Thieren sehen, nämlich beim Meerschweinchen und beim Uhu; im Ganzen erscheint hier das Bild des Gehirnquerschnittes (in derselben Höhe, wie beim Hunde, genommen) fast ganz analog demjenigen, das wir beim Hunde gesehen haben, nur mit dem Unterschiede, dass die aus dem medialen Theile des motorischen Trigeminuskernes stammenden Fasern in Folge der dunklen Färbung der Präparate nicht ganz deutlich zu verfolgen sind. Dagegen sind die Fasern *a* ganz schön ausgesprochen. Man kann sie ohne Unterbrechung bis zum dorsalen Rand des Fasciculus longitudinalis posterior verfolgen. Beim Hunde, wie ich schon oben erwähnt habe, zeigt die Richtung der Fasern allein (*a*), dass sie auch von der Raphe kommen und in keiner Beziehung zu dem motorischen Kern derselben Seite stehen. Die Frage, woher diese Fasern stammen, löst sich wohl ganz einfach, wenn wir die aus dem medialen Theile des motorischen Kernes stammenden und medianwärts umbiegenden Fasern in Berücksichtigung ziehen. Ich erkläre mir dies so, dass diese letzteren in ihrem weiteren Verlaufe die Raphe durchziehen, mit eben solchen Fasern der anderen Seite sich kreuzen und, nachdem sie auf die andere Seite gekommen sind, das erwähnte Faserbündel (*a*) bilden.

Es bleibt mir noch übrig, einige Worte über die gekreuzten motorischen Fasern im menschlichen Gehirne hinzuzufügen. Wir finden auch hier fast dasselbe, was wir im Gehirne des Hundes gesehen haben, nur die Fasern *a*, ebenso wie die Fasern,

Digitized by Google

die aus dem medialen Theile des motorischen Kernes stammen und dann dorsal- und medianwärts ziehen, können in Folge ihrer schiefen Richtung nicht weit verfolgt werden. Aber schon das Vorhandensein dieser Fasern allein scheint mir ganz genügend zu sein, um ihnen auch die Bedeutung von gekreuzten motorischen Fasern zuzuschreiben. Auch beim Menschen entspringen die genannten motorischen Fasern aus dem medialen Theile des motorischen Trigeminuskernes; diese Annahme wird noch dadurch unterstützt, dass nach den Untersuchungen von His der motorische Trigeminuskern in frühesten Stadien der Entwickelung (10 Millimeter lange Embryonen) aus zwei scharf abgegrenzten Theilen besteht, von denen der mittlere bloss die gekreuzten Fasern liefert.

II. Andere Bestandtheile des gekreuzten, absteigenden Bündels.

Ich will zuerst eine kurze Beschreibung der am meisten beweisenden Präparate aus dem Gehirne des Meerschweinchens vorausschicken. Die Zellengruppe des Locus coeruleus, welche beim Meerschweinchen eine ähnliche Lage wie beim Menschen hat, scheint im Allgemeinen sehr wenige Fasern zu produciren. Diese lassen sich im Gebiete der cerebralen Hälfte des Locus coeruleus nur eine kurze Strecke ventralwärts verfolgen. Man sieht hier keine Fasern, die vom Locus coeruleus zur Mittellinie ziehen. Erst in mehr spinalwärts angelegten Schnitten erscheint unter dem Boden des vierten Ventrikels ein Faserbündel, das aus kleinen, schief abgeschnittenen Bündelchen gebildet wird, welche den Fasciculus longitudinalis posterior nach ihrer vorherigen Kreuzung in der Raphe durchflechten. Lateralwärts kann man es, je höher oben der Querschnitt angelegt wurde, immer weiter gegen den Locus coeruleus hin verfolgen und endlich erscheint es gerade neben diesen Zellen abgeschnitten. Dabei bekommt man den Eindruck, als ob der Locus coeruleus die Quelle dieses Faserbündels sei. In der That ist es aber nicht so, da schon in den nächsten Präparaten zu sehen ist, wie dieses Bündel noch weiter lateralwärts zieht, indem es theils die Zellengruppe des Locus coeruleus durchdringt, theils hinter seinem spinalen Ende verläuft, dann neben der ab-

Digitized by Google

steigenden Quintuswurzel umbiegt, und schliesslich seine Fasern im sensiblen Trigeminuskern auffasert. Wir sehen also, dass das gekreuzte Bündel beim Meerschweinchen in keinem Zusammenhange mit den Zellen des Locus coeruleus steht.

Vergleichen wir jetzt das Verhalten des Locus coeruleus zum gekreuzten Bündel im Gehirne des Meerschweinchens mit seinem Verhalten im menschlichen Gehirne, so finden wir ungefähr dasselbe. Auch beim Menschen kommt das gekreuzte Bündel nur mit dem spinalen Theile des Locus coeruleus in in Berührung; seine Fasern ziehen von der Mittellinie lateral- und etwas spinalwärts, verlaufen meistens hinter dem spinalen Ende des Locus coeruleus und biegen am medialen Rande des sensiblen Kernes ventralwärts zur sensiblen Wurzel um. Es ist nur beim Menschen etwas schwieriger zu beweisen, dass die Fasern des gekreuzten Bündels sich der sensiblen Trigeminuswurzel anschliessen. Doch die verhältnissmässige Feinheit dieser Fasern (die motorische Wurzel besteht ausschliesslich aus sehr dicken Fasern), und das etwas klarere Bild ihres Zusammenhanges mit der sensiblen Quintuswurzel, welches wir an Sagittalschnitten sehen können, sprechen dafür, dass auch beim Menschen die Fasern des gekreuzten Bündels mit Ausnahme der oben beschriebenen gekreuzten motorischen sich der sensiblen Wurzel anschliessen.

Ein weiterer Unterschied von dem, was wir beim Meerschweinchen gesehen haben, besteht darin, dass beim Menschen das gekreuzte Bündel viel lockerer ist und in Folge dessen an der Stelle, wo es neben den Zellen des Locus coeruleus schief abgeschnitten ist, der scheinbare Zusammenhang zwischen ihm und dem Locus coeruleus viel deutlicher hervortritt. Ich glaube aber nicht, dass dieser Umstand uns die Berechtigung gibt, die Existenz eines wirklichen Zusammenhanges zwischen diesen zwei Bildungen anzunehmen, weil wir, wenn wir von dieser Stelle angefangen eine Reihe von Präparaten betrachten werden, an jedem mehr spinalwärts angelegten Schnitte das allmähliche und continuirliche Fortschreiten der Fasern des gekreuzten Bündels nach aussen constatiren können. Ausserdem kann man auf dem Sagittalschnitte sehen, dass nur der spinalste Theil des Locus coeruleus mit dem gekreuzten Bündel in Berührung kommt (Fig. 2); wenn wir also einen Zusammenhang zwischen ihnen annehmen wollen, so müssen wir unbedingt

Digitized by Google

dem spinalen Ende des Locus coeruleus die Fähigkeit zumuthen, Trigeminusfasern in viel grösserer Menge zu produciren, als es die cerebrale Hauptmasse seiner Zellen im Stande ist. Es gibt aber keinen Grund, eine solche Annahme zu machen in Anbetracht der absoluten Abwesenheit irgend eines Unterschiedes im histologischen Bau der Zellen an verschiedenen Stellen des Locus coeruleus. Ich bin vielmehr der Ansicht, dass die Fasern des gekreuzten Bündels in keiner Beziehung zu den Zellen des Locus coeruleus stehen und als Producte der Trigeminuskerne betrachtet werden müssen. Einen Theil dieser Fasern, und zwar die gekreuzten motorischen, haben wir schon früher kennen gelernt; für den sensiblen Theil des Trigeminus hat die Mehrzahl der übrigen Fasern dieselbe Bedeutung, was ich mit um so grösserer Sicherheit behaupten kann, als bei einigen Thieren, besonders bei Vögeln der Ursprung der Fasern aus dem sensiblen Kerne und ihre Beziehung zur sensiblen Wurzel der anderen Seite entschieden deutlich ausgesprochen sind.

Es bleibt noch von einem Teile der Fasern der gekreuzten Bündel zu sprechen übrig, die, nachdem sie die Raphe erreicht und mit entsprechenden Fasern der anderen Seite sich gemengt haben, ihre Richtung ändern und ventralwärts durch die Raphe zur Brücke ziehen. In der Raphe der Brücke biegen sie lateralwärts um und verlieren sich bald, was scheinbar davon abhängt, dass sie eine cerebrale Richtung annehmen. Es sind Fasern, die höchst wahrscheinlich die cerebrale Bahn des Trigeminus darstellen; sie sind ganz deutlich beim Menschen ausgesprochen, weniger deutlich bei den Säugethieren und sind bei den Vögeln gar nicht zu sehen.

Die absteigende Trigeminuswurzel.

Seit den Untersuchungen von Meynert sind alle Autoren in der Beschreibung des Verlaufes der absteigenden Trigeminuswurzel einig; anders verhält es sich mit der Frage bezüglich des Endschicksals derselben. Während die einen (Merkel, Bechterew, Mendel) die von Meynert ausgesprochene Ansicht vom Anschlusse der Radix descendens an die sensible Trigeminuswurzel unterstützen, betrachten sie die anderen (Henle,

Digitized by Google

Forel, Obersteiner, Edinger, Wernicke, Kahler, Gudden) als Bestandtheil der motorischen Wurzel.

Sowohl an Frontal-, als auch an Sagittalschnitten (Taf. X, Fig. 3) konnte ich mich von der Richtigkeit der letzteren Ansicht überzeugen. Es ist aber nicht zu leugnen, dass man an einigen mehr spinalwärts angelegten Frontalschnitten auf den ersten Anblick einen Eindruck bekommt, als ob die ventralwärts ziehenden Fasern der absteigenden Trigeminuswurzel zur sensiblen Wurzel ziehen würden; allein die genauere Untersuchung ergibt, dass an den meisten Präparaten die Fasern der absteigenden Wurzel im Niveau des oberen Theiles des motorischen Kernes abgeschnitten sind und ein Bündel der aus dem sensiblen Kerne stammenden Fasern ihre Fortsetzung simulirt.

Ich kann also vom Menschen mit Sicherheit sagen, dass die absteigende Wurzel ihre Fasern zur motorischen Trigeminuswurzel schickt. Dasselbe kann ich auch von dem Verhalten der Radix descendens in den Gehirnen der von mir untersuchten Säugethiere behaupten. Was aber diese Wurzel im Gehirne der Vögel betrifft, so werde ich mir erlauben, dieselbe etwas näher zu beschreiben, weil in ihrer Abstammung einige Eigenthümlichkeiten zu sehen sind, und weil ich in der mir bekannten Literatur über den Bau der Vogelhirne (Stieda, Kreis) keine diesbezügliche Andeutung finden konnte. Im Vogelhirne im Gebiete, wo die Wurzeln des Nervus Trochlearis im Höhlengrau liegend in spinaler Richtung ziehen, erscheint am oberen lateralen Rande des centralen Höhlengraues eine Gruppe von Zellen; sie ist von allen Seiten von Fasern umgeben, die theils lateralwärts zum Lobus opticus, theils ventralwärts, theils medianwärts zur Trochleariswurzel ziehen. Ausserdem entstammt der Mitte dieses Kernes ein solides Bündel von dicken und intensiv gefärbten Fasern, die in etwas spinaler Richtung dorsalwärts zum Velum medullare anticum ziehen, wo sie sich aller Wahrscheinlichkeit nach, ähnlich wie der Nervus trochlearis, mit den analogen Fasern der anderen Seite kreuzen; auf der anderen Seite angekommen, nehmen sie dann dieselbe Lage ein, wo früher ihr schon verschwundener Kern gelegen war. Ohne seine Lage im lateralen Theile des centralen Höhlengrau zu ändern, setzt dieses Bündel seinen Weg spinalwärts fort, wobei sein Volumen immer con-

Digitized by Google

stant bleibt. Es wird von keinen Zellen begleitet. Im Gebiete der Trigeminuskerne nehmen seine Fasern eine ventrale Richtung an und gelangen in die motorische Trigeminuswurzel.

Das Kleinhirnbündel.

Meynert sagt: „. . . . treten unleugbar Kleinhirnbündel zur grossen Wurzel des Quintus, die unmittelbar den Bindearm nach aussen umgeben, vielleicht auch durchflechten." Sowohl bezüglich des Verlaufes dieser Faserbündel als auch bezüglich ihres Anschlusses an die sensible Trigeminuswurzel waren alle Autoren vollständig einig.

Nur in der letzteren Zeit wurde von Bechterew die Existenz des Kleinhirnbündels negirt. Ausserdem will ich noch bemerken, dass die Autoren, welche die Veränderungen in den Trigeminuswurzeln unter dem Einflusse der Atrophie derselben beschrieben haben, sehr unentschieden über die Veränderungen im Kleinhirnbündel sprechen. (Mendel, Homén, Gudden, Bregmann.)

Am lateralen Rande der Brachia conjuntiva im Gehirne des menschlichen Embryos konnte ich das Vorhandensein eines Faserbündels nicht constatiren, abgesehen von denen, die dem Corpus restiforme selbst angehören. Wir sehen zwar, dass im Gebiete des spinalen Theiles des sensiblen Trigeminuskernes nicht alle Fasern des Corpus restiforme ins Cerebellum eingestrahlt sind. Ein Theil desselben, und zwar der ventrale erscheint am Frontalschnitte quergeschnitten, und erst allmählich bekommen diese Fasern eine dorsale Richtung, indem sie in Form kleiner Bündel am lateralen Rande der Brachia ziehen. Im Zwischenraume zwischen den Brachia und den beschriebenen Fasern des Corpus restiforme kann man nur spärliche und vereinzelte Nervenfasern sehen, die sich eine kurze Strecke dorsalwärts verfolgen lassen. Es ist höchst wahrscheinlich, das es Fasern sind, von denen die meisten Autoren meinen, dass sie aus dem Cerebellum zum Trigeminus verlaufen. Wenn wir jetzt das weitere Schicksal dieser Fasern in cerebraler Richtung verfolgen, so werden wir sehen (Fig. 4), dass sie am oberen lateralen Rande des sensiblen Trigeminuskernes ein compactes Bündel (Fig. 4 *e*) mit den Fasern bilden, die die Brachia durchflechten; ventralwärts ziehend,

Digitized by Google

gelangt dieses Bündel an die sensible Trigeminuswurzel und beginnt dieselbe zu durchflechten, so dass man sehr leicht geneigt ist anzunehmen, wir hätten einen Faserzug vor uns, der aus dem Kleinhirn kommend, sich der sensiblen Trigeminuswurzel anschliesst; allein an jedem mehr cerebralwärts angelegten Schnitte können wir sehen, wie dieses Bündel sich allmählich durch die Masse der sensiblen Wurzel medianwärts vorschiebt, dieselbe gänzlich durchdringt und wie sich endlich seine Fasern theils in der Brücke, theils in der Schleife zerstreuen. Nach dem oben Angeführten erscheint der Zusammenhang zwischen Cerebellum und sensibler Trigeminuswurzel mehr als zweifelhaft.

Bei den Säugethieren konnte ich auch keine solchen Fasern constatiren; sie scheinen auch bei den Vögeln nicht vorhanden zu sein. Was aber das Gehirn der Fische betrifft, so kann ich nicht Edinger's Meinung unterstützen, dass bei Fischen der grösste Theil der Trigeminuswurzel aus Kleinhirnfasern besteht. Mindestens beim Karpfen wird der Trigeminus, abgesehen von der aufsteigenden Wurzel, durch ein starkes Bündel gebildet, das dem sogenannten Lobus trigemini entspringt, aus dem Kleinhirne selbst aber konnte ich keine Fasern in den Trigeminus hinein verfolgen.

Wenn wir jetzt das Gesagte zusammenfassen, so setzen sich die sensiblen und motorischen Wurzeln des Trigeminus aus folgenden Bestandtheilen zusammen:

I. Bestandtheile der sensiblen Trigeminuswurzel:

1. Die aufsteigende Wurzel, deren Fasern ihren Ursprung in der Gegend der Zellen der Hinterhornbasis, höchst wahrscheinlich auch im Kopfe des Hinterhornes haben;

2. die Fasern aus dem sensiblen Kerne derselben Seite;

3. die Fasern aus dem sensiblen Kerne der anderen Seite.

Was die Fasern aus dem Locus coeruleus zum sensiblen Trigeminuskerne und das Kleinhirnbündel betrifft, so scheint mir ihr Vorhandensein aus oben angeführten Gründen mehr als zweifelhaft.

II. Bestandtheile der motorischen Trigeminuswurzel:

1. Die Fasern aus dem motorischen Kerne derselben Seite;

2. die Fasern aus dem motorischen Kerne der anderen Seite;

3. die absteigende Wurzel.

Digitized by Google

Literatur.

[1] Stilling, Ueber den Bau des Hirnknotens, 1846.

[2] Meynert, Vom Gehirn der Säugethiere (Stricker's Lehrbuch von den Geweben), 1872.

[3] Wernicke, Lehrbuch der Gehirnkrankheiten, 1881.

[4] Schwalbe, Lehrbuch der Neurologie, 1881.

[5] Meynert, Psychiatrie, 1884.

[6] Hoffmann und Rauber, Lehrbuch der Anatomie des Menschen, Bd. II, 1886.

[7] Kahler, Toldt's Lehrbuch der Gewebelehre, 1888.

[8] Edinger, Zwölf Vorlesungen über den Bau der nervösen Centralorgane, 3. Aufl., 1892.

[9] Obersteiner, Anleitung beim Studium des Baues der nervösen Centralorgane, 1892.

[10] Stieda, Studien über das centrale Nervensystem der Vögel und Säugethiere, Zeitschr. f. wissenschaftl. Zoologie, Bd. XIX.

[11] Forel, Archiv f. Psych., Bd. VII.

[12] Merkel, Untersuch. aus d. anatom. Institut in Rostock. Die trophische Wurzel des Trigeminus, 1874.

[13] Duval, Rech. sur l'origine réelle des nerfs craniens. Journal de l'anatomie et de la physiologie, 1876 bis 1878.

[14] Mayser, Vergleichend anatomische Studien über das Gehirn der Knochenfische. Zeitschr. f. wissenschaftl. Zoologie, Bd. XXXVI.

[15] Kreis, Beiträge zur Kenntniss d. Medulla obl. d. Vogelhirnes, 1882.

[16] Bechterew, Ueber einen besonderen Bestandtheil d. Seitenstränge des Rückenmarkes und über den Fasernursprung der grossen aufsteigenden Wurzel. Arch. f. Anat. u. Physiologie, 1886.

[17] His, Zur Geschichte des Gehirnes. Abhandl. d. k. sächsisch. Gesellsch. d. Wissensch., Bd. XIV.

[18] Bechterew, Ueber die Trigeminuswurzeln. Neurol. Centralbl. 1887.

[19] Mendel, Hemiatrophia facialis. Neurolog. Centralbl. 1888.

[20] Homén, Zur Kenntniss der Hemiatrophia facialis und des Ursprunges des N. trigeminus. Neurol. Centralbl. 1890.

[21] Gudden, Beitrag zur Kenntniss der Wurzeln des Trigeminusnerven. Allg. Zeitschr. f. Psych., 1891.

[22] Bregmann, Ueber experimentelle aufsteigende Degeneration. Psych. Jahrbücher, Bd. XI.

Erklärung der Abbildungen.

a, b, c, d, e Erklärung im Texte.
Br cj Brachia conjunctiva.
Crst Corpus restiforme.
N fac Nervus facialis.
L co Locus coeruleus.
L m Lemniscus.

Digitized by Google

Nos Nucleus olivae super.
Nvm Motorischer Trigeminuskern.
Nvs Sensibler „
Po Pons Varoli.
IV Nervus trochlearis.
Va Aufsteigende Trigeminuswurzel.
Vd Absteigende „
Vm Motorische „
Vs Sensible „
Vx Gekreuzte „
VI Nervus abducens.

Taf. IX.

Fig. 1. Frontalschnitt aus dem Gehirn eines Hundes, kurz hinter der Austrittsstelle des Nervus trigeminus.

Fig. 2. Sagitalschnitt aus der Brückengegend eines circa 8 Monate alten (43 *cm* langen) menschlichen Embryos.

Taf. X.

Fig. 3. Ein gleicher Schnitt wie Fig. 2, nur etwas mehr lateral.

Fig. 4. Frontalschnitt durch ein ganz ähnliches embryonales Gehirn in der Nähe des Trigeminusaustrittes.

Sämmtliche Figuren sind nach Präparaten gezeichnet, die mittelst der Weigert-Pal'schen Methode gefärbt waren.

Digitized by Google

Vergleichend-anatomische Untersuchungen über den Conus medullaris.

Von

Dr. Heinrich Braeutigam (Dorpat).

(Aus dem Laboratorium des Professor Obersteiner in Wien).

Ich hatte mir die Aufgabe gestellt, den Conus medullaris einer genauen Untersuchung in vergleichend-anatomischer Weise zu unterziehen.

Mit den makroskopischen Untersuchungen des Conus medullaris des Menschen wurde begonnen, dabei auch auf seine Lage im Wirbelcanale Rücksicht genommen. Mehrere Sectionen an der Leiche, die mir die Güte des Herrn Dr. Pfleger im Wiener Versorgungshause ermöglichte, dienten zu diesem Zwecke. Nach diesen, mehr vorbereitenden Arbeiten, wurde eine ausreichende Menge von mikroskopischen Präparaten aus der Conusgegend des menschlichen Rückenmarkes und derjenigen verschiedener Thiere angefertigt und einem genauen Studium unterzogen. Die Zahl der gewonnenen Schnitte beträgt weit über Zweitausend. Die Ergebnisse dieser Untersuchungen sind detailirt und ausführlich in meiner Doctordissertation (an der kaiserlichen Universität zu Dorpat) niedergelegt; an dieser Stelle will ich mich darauf beschränken, meine Resultate mehr zusammenfassend in Kürze mitzutheilen.

A. Makroskopische Untersuchungen.

Der Ausdruck „Conus medullaris" oder „Conus terminalis" ist mehr ein beschreibender als ein bezeichnender, insofern als

Digitized by Google

durch denselben nur angedeutet werden soll, dass das Rückenmark in seinen untersten Abschnitten sich konisch zuspitzt, während damit kein anatomisch abgegrenztes Gebiet gekennzeichnet wird. Die Grenzen des Conus medullaris sind eben keine scharf ausgesprochenen und lassen sich sowohl proximal als auch distal durch keinerlei feststehende Anhaltspunkte fixiren. Man könnte sagen: „Der Conus medullaris beginnt mit der Verschmälerung des Rückenmarkes nach der Lendenanschwellung und hört da auf, wo diese Verschmälerung des Rückenmarkes eben ihren höchsten Grad erreicht hat und wo das Rückenmark in das Filum terminale übergeht." Beide Orte sind aber durch keinerlei anatomische Merkmale gekennzeichnet; beiderseits handelt es sich um ein ganz allmähliches Uebergehen in die Nachbartheile, so dass es schwer fällt, den Ort anzugeben, wo der Conus medullaris beginnt und wo er aufhört.

Trotz dieses Uebelstandes empfiehlt es sich wohl, den Ausdruck „Conus medullaris" als einen sehr gut bezeichnenden beizubehalten. Ich habe ihn speciell für die vorliegende Arbeit gewählt, da es sich bei derselben um Untersuchungen keines streng abgegrenzten Gebietes handelt, sondern im Allgemeinen die untersten Abschnitte des Rückenmarkes eingehender studirt werden sollten.

Was die Lage des menschlichen Conus medullaris betrifft, so beschreibt sie A. Rauber[1]) folgendermassen: „Die Lendenanschwellung erreicht am zwölften Brustwirbel ihr Maximum und geht darauf in ein kegelförmiges Stück, den Conus medullaris, über." Und weiter heisst es daselbst: „Die Spitze des Conus medullaris liegt mit geringen Schwankungen in der Gegend des unteren Randes des ersten Lendenwirbels. So insbesondere beim Manne. Beim Weibe liegt die Spitze des Conus in der Regel etwas tiefer und erstreckt sich bis zur Mitte des zweiten Lendenwirbels. Tiefer noch liegt sie beim Neugeborenen und reicht bis zum unteren Rande des zweiten oder dritten Lendenwirbels."

Die Grössenverhältnisse des Conus medullaris unterliegen vielen individuellen Schwankungen und es lassen sich dieselben um so schwerer in Zahlen wiedergeben, als, wie gesagt, die

[1]) Lehrbuch der Anatomie des Menschen von Dr. C. E. Hoffmann und Dr. August Rauber, II. Theil, S. 310.

Digitized by Google

scharfe Begrenzung des Conus nicht gut möglich ist. Seine Länge beträgt beim Erwachsenen ungefähr 2·2 Centimeter.

An der Uebergangsstelle des Conus medullaris in das Filum terminale finden sich beim Menschen bisweilen Eigenthümlichkeiten, über die einige Worte zu erwähnen sind. Schon Huber[1]) sagt in seiner Beschreibung des Rückenmarkes (S. 57): „Apex iste s. ultimus Medullae Spinalis finis non statim in conum connergit, sed elegantem in modum in duas eminentias plerumque, per arctiorem in medio praecinctionem distinctas, terminari solet." — C. Krause[2]) erwähnt, dass der Conus zumeist an seiner äussersten Spitze zu einem kleineren, durch flache seitliche Eindrücke abgegrenzten Knötchen anschwelle. Diese Anschwellungen sind nach W. Krause[3]) nichts Anderes als der erweiterte, für das freie Auge im frischen Zustande als rundlicher gallertiger Knopf erscheinende Ventriculus terminalis.

Ich habe eine grössere Anzahl von Rückenmarken darauf hin angesehen und dabei folgendes gefunden:

1. Für gewöhnlich ist der allmähliche Uebergang des Conus medullaris in das Filum terminale durch keinerlei Anschwellungen unterbrochen, oder es finden sich dieselben doch nur in so geringem Grade, dass sie für das blosse Auge kaum wahrnehmbar sind.

2. Bisweilen werden diese Anschwellungen stärker und es zeigt dann diese Stelle das Aussehen eines gallertigen Knopfes, wie es W. Krause beschreibt. Durchschneidet man eine solche Stelle, so findet man den Ventriculum terminale. Diese Anschwellung liegt unmittelbar am Uebergang des Conus in das Filum und ist circa 0·6 Millimeter lang. Deutlich sichtbar ist sie bei der Betrachtung des Rückenmarkes von der dorsalen Seite desselben.

3. In vereinzelten Fällen fand ich noch eine zweite Anschwellung. Diese begann circa 1 Centimeter unterhalb der Spitze des Conus und war fast 1 Centimeter lang. Die mikro-

[1]) Huber, de Medulla Spinali speciatim de nervis ab ea provenientibus Gottingae MDCCXLI.

[2]) C. Krause in Schultze's Archiv für mikroskopische Anatomie XI. Band, S. 220.

[3]) W. Krause, Der Ventriculus terminalis des Rückenmarkes.

Digitized by Google

skopischen Untersuchungen derselben ergaben indes keinerlei Besonderheiten.

Diese Resultate stellten sich bei den Untersuchungen des frischen, als auch bei denjenigen des gehärteten menschlichen Rückenmarkes heraus. Alles Andere, was sich an Unregelmässigkeiten, scheinbaren Anschwellungen u. s. w. am Filum terminale findet, ist ein Product der durch Härtung des Rückenmarkes bedingten Schrumpfung und Zerrung; es gelingt leicht durch zarte Streckung des Filum solche Unregelmässigkeiten zum Verschwinden zu bringen und andererseits kann man dieselben durch Verdunstenlassen des Alkohols oft künstlich erzeugen.

Im Gebiete des menschlichen Conus medullaris entspringen die Wurzeln der drei letzten Sacralnerven und diejenigen des Nervus coccygeus. Die hinteren Wurzeln aller dieser Nerven sind die bei weitem mächtigeren und verlassen das Rückenmark im Sulcus lateralis posterior. Die Sulcus lateralis posterior sind an der oberen Grenze des Conus medullaris circa 0·4 bis 0·5 Centimeter voneinander entfernt, nähern sich indes einander im Gebiete des Coccygeus auf circa 0·3 Centimeter. Die vorderen Wurzeln verlassen das Rückenmark nicht in einer Linie, sondern in einem circa 0·2 Centimeter breiten Streifen, der nahe der Mittellinie des Rückenmarkes gelegen ist.

Was den Nervus coccygeus im Speciellen betrifft, so ist nach den Untersuchungen A. Rauber's[1]) constatirt, dass es deren eigentlich mehrere gibt. In seinem Lehrbuche sagt Rauber (S. 617) darüber Folgendes: „Von Caudalnerven ist in der Regel nur einer makroskopisch darstellbar, der erste; die Elemente eines zweiten und dritten sind in feinen, in der Regel mikroskopischen Bündeln enthalten, welche im Filum terminale herabziehen. Zuweilen zeigt der zweite Nervus Coccygeus sich stärker als gewöhnlich entwickelt, löst sich vom Filum terminale los und gleicht alsdann in Allem einem gewöhnlichen Spinalnerven."

Dies Verhalten des Nervus Coccygeus II habe ich einigemale beobachten können.

Bei den meisten von mir untersuchten Thieren bot das makroskopische Verhalten des Conus medullaris wenig bemerkens-

[1]) A. Rauber, Morphologisches Jahrbuch IV.

Digitized by Google

werthes; beim Pferd ist er verhältnissmässig kurz, indem sich der unterste Abschnitt des Rückenmarkes rasch verjüngt, während es sich beim Schweine und beim Hunde viel langsamer verkleinert; das Meerschweinchen bot auch keine Besonderheiten dar.

Hingegen zeigt der Conus medullaris der Vögel, insbesondere der des hier untersuchten Hahnes, einige wesentliche Abweichungen von dem Bilde, das der menschliche Conus bietet. — Bekanntlich liegt bei Vögeln in der Gegend der Lendenanschwellung der sogenannte Sinus rhomboidalis und wir müssen die oberste Grenze des Conus medullaris in den Bereich desselben verlegen. So erhalten wir einerseits aus den obersten Conuspartieen ein ganz eigenthümliches Bild, andererseits überhaupt einen sehr langen Conus medullaris. — Derselbe verschmälert sich anfangs sehr schnell, später nur sehr langsam und geht nur ganz allmählich in das Filum terminale über. — Die Hinterstränge weichen beim Hahne im Gebiete der Lendenanschwellung weit auseinander und zwischen ihnen liegt eine beträchtliche Menge einer gallertigen Substanz. Dies ist der Sinus rhomboidalis. Eine genauere Beschreibung des Sinus rhomboidalis der Vögel, seiner Entwickelung und seines Inhaltes gibt Duval.[1]) Nach ihm steht der gallertige Inhalt nicht mit der Pia mater im Zusammenhange, sondern entsteht durch Metamorphose der zelligen Elemente, welche beim Embryo die Umgebung des Medullarrohres bilden.

B. Feinere Untersuchungen.

Allgemeiner Theil.

Die im Gebiete des Conus medullaris stattfindenden Veränderungen des Rückenmarkbaues vollziehen sich beim Menschen und den in dieser Arbeit untersuchten Thieren im Wesentlichen in analoger Weise. Sie manifestiren sich einer Verkleinerung des Querschnittes, dessen einzelne Bestandtheile dabei folgendes Verhalten zeigen.

Der Markmantel nimmt relativ schneller und in höherem Grade an Volumen ab, als die graue Substanz. Seine dorsalen

[1]) Duval, Journ. de l'anat. et de la phys. 1877.

Digitized by Google

Antheile leiden dabei am frühesten. Der Hinterstrang und auch die ihm benachbarte Partie des Seitenstranges sind bereits stark reducirt in einer Höhe, wo der Vorderstrang und der ventrale Abschnitt des Seitenstranges noch verhältnissmässig gut entwickelt sind. Erst in den tiefsten Conuspartien sind auch letztere sehr klein geworden. In dieser Gegend ist aber auch das ganze Aussehen der weissen Substanz stark verändert. Die Markfasern, die allmählich immer feiner geworden sind, lassen sich hier am Carminpräparate gar nicht mehr isoliren; Pal-Färbungen gestatten noch einen sicheren Nachweis derselben und zeigen feine markhaltige Fasern, welche in verringerter Anzahl in dem, jetzt zum grossen Theil ans Stützsubstanz bestehenden Markmantel gelegen sind.

Die graue Substanz erleidet in viel langsamerer Weise eine Einbusse ihres Flächeninhaltes als die weisse und dieser Umstand bedingt eine Veränderung des Verhältnisses beider zu einander. Während in mehr proximal gelegenen Rückenmarkspartieen der Markmantel den grösseren Theil des Querschnittes beansprucht, erlangt im Conusgebiete die graue Substanz das Uebergewicht. Aber auch sie zeigt sich beträchtlich verringert und mit der Volumenabnahme gehen wesentliche Structurveränderungen Hand in Hand. Die Ganglienzellen werden spärlicher und sind in den untersten Conusabschnitten nur noch ganz vereinzelt zu finden. Gleichzeitig haben sie ein anderes Aussehen erhalten. Fast alle untersuchten Objecte zeigen in übereinstimmender Weise eine allmähliche Verkleinerung der Zellen, die meist mit einer Verminderung ihrer Fortsätze an Zahl und Grösse verbunden ist. Namentlich beim Pferde lassen sich diese Veränderungen sehr gut beobachten. An die Stelle der mit zahlreichen, grossen Fortsätzen versehenen Zellen treten immer mehr solche, welche nur einen oder zwei kurze Fortsätze führen, und schliesslich anscheinend ganz fortsatzlose, runde Zellen. Auch die Tinctionsfähigkeit der Zellen leidet im Conusgebiete und in Folge dessen heben sie sich nur schlecht von der Grundlage ab. In den distalsten Partieen des Conus gibt es, wie gesagt, fast gar keine Ganglienzellen mehr.

Die Substantia gelatinosa Rolandi erscheint an Carminpräparaten aus dem oberen Conusgebiete meist als eine, durch ihre dunklere Färbung und feingranulirte Structur, sich deutlich

Digitized by Google

von der übrigen grauen Substanz abhebende Zone. Meerschweinchen und Hahn machen hiervon eine Ausnahme; bei ihnen ist diese Gegend nicht dunkler gefärbt und nicht gut von der Umgebung abzugrenzen. In tiefergelegenen Partieen verliert aber bei allen untersuchten Objecten die Substantia gelatinosa Rolandi allmählich das sie charakterisirende Aussehen und sie verschwindet schliesslich vollständig. Dieser Vorgang lässt sich beim neugeborenen Kinde und den meisten der beschriebenen Thiere sehr gut verfolgen. Es treten im Gebiete der Substantia gelatinosa Rolandi jene oben des Näheren betrachteten, blassen Zellreste und Zellkerne immer zahlreicher auf und füllen schliesslich diese ganze Zone aus, um sich von hier aus dann auch auf die übrige graue Substanz zu verbreiten. Die Zunahme dieser Elemente bedingt aber ein Verschwinden der Substantia gelatinosa.

Der Verlust der Ganglienzellen und der Substantia gelatinosa Rolandi sind die wichtigsten Structurveränderungen der grauen Substanz. Zu diesen beiden Momenten gesellt sich ein drittes, das nicht in geringerem Grade ihr Aussehen beeinflusst. Es ist dies die Vermehrung der Blutgefässe. Je tiefer wir kommen, desto zahlreicher werden in der grauen Substanz feine, horizontal oder vertical verlaufende Gefässe.

Auch die ihr eigene Gestalt hat die graue Substanz allmählich eingebüsst. Eine Differenzirung in Vorderhorn und Hinterhorn ist nicht mehr möglich. Die ganze graue Substanz erscheint als ein schmaler Saum um den Centralcanal. Ihre Ränder sind aufgelockert und ihre Begrenzung gegen den Markmantel hin ist keine scharfe mehr.

Der Centralcanal erfährt im Conusgebiete eine Vergrösserung. Diese betrifft gewöhnlich seinen sagittalen Durchmesser am meisten, nur beim Pferde erweitert sich der Centralcanal zu einem frontalen Spalte. Beim Menschen, beim Hunde, beim Schweine und beim Meerschweinchen zeigt er die Tendenz, sich in sagittaler Richtung auszudehnen. Dabei verhält sich aber das menschliche Rückenmark anders als das der erwähnten Thiere. Bei ersterem geschieht diese Vergrösserung vorzüglich durch ein dorsales Weiterreichen des Centralcanales, bei letzteren hauptsächlich durch ein ventrales Vordringen. Beim Uebergange des Conus in das Filum terminale erweitert sich der Centralcanal zum Ventriculus terminalis.

Digitized by Google

Die vordere Commissur bleibt relativ sehr lange erhalten, namentlich bei denjenigen Objecten, wo der Centralcanal sich ventralwärts ausdehnte. Hier präsentirt sie sich oft noch als ansehnlicher Strang in einer Höhe, wo die übrigen Details der grauen Substanz schon ganz verwischt erscheinen und die vorderen Wurzelfasern schon sehr spärlich sind.

Die Wurzelfasern (vordere und hintere) werden allmählich schmächtiger und geringer an Zahl. In den tiefsten Conuspartieen sind sie meist nicht mehr nachweisbar.

Die Veränderungen, welche sich im Conusgebiete vollziehen, sind also recht tiefgreifende. Das verwischte und verschwommene Bild seiner untersten Partieen zeigt nur wenig und in undeutlicher Weise die Bestandtheile, welche den Rückenmarksquerschnitt in höheren Gegenden charakterisiren. Es ist ein schlecht ausgeführtes Rückenmarksbild, welches uns hier geboten wird.

Das Ueberwiegen der grauen Substanz über die weisse und ihr Reichthum an Blutgefässen, das Fehlen der Substantia gelatinosa Rolandi und die Grösse des Centralcanales sind aber alles Momente, welche den Conus in seinem Aussehen dem fötalen Rückenmarke nähern. Treten ausserdem, wie beim Neugeborenen und vielen der untersuchten Thiere, jene runden Zellkerne und Zellreste auf, so wird diese Aehnlichkeit eine noch weit grössere. Wir kommen zu der Auffassung, dass der Conus medullaris als ein in seiner Entwickelung zurückgebliebener, zum Theil noch fötalen Charakter zeigender Rückenmarksabschnitt zu betrachten sei, der mit der Zeit mancherlei Veränderungen unterlegen ist. Diese sind vielleicht auf einen Mangel an ausreichender Function zurückzuführen und haben es bewirkt, dass seine einzelnen Bestandtheile verwischt erscheinen.

Ich möchte noch einen Punkt hier kurz berühren. Als ich nämlich meine Querschnitte vor menschlichem Conus mit den Abbildungen B. Stilling's auf Tafel XXVIII[1]) verglich, fiel es auf, dass seine Zeichnungen gewisse Unterschiede an den einzelnen Objecten in der Höhe des zweiten Sacralnerven zeigen. Die beiden ersten Abbildungen aus dieser Region zeigen nämlich verhält-

[1]) B. Stilling, Neue Untersuchungen über den Bau des Rückenmarkes, Cassel 1859.

Digitized by Google

nissmässig viel schmälere und spitzere Vorderhörner, als die beiden folgenden, welche breite, vorn abgerundete Vorderhörner aufweisen. Die beiden ersten Schnitte stammten vom Manne, die beiden folgenden vom Weibe, und es warf sich mir die Frage auf, ob dies wirklich bloss Zufall sei. Ich dachte auch an den mir von Herrn Prof. Obersteiner gegebenen Rath, bei meinen Untersuchungen darauf zu achten, ob es vielleicht in der Gegend des Conus medullaris Unterschiede zwischen männlichem und weiblichem Rückenmarke gebe. — Die mir für die Beendigung dieser Arbeit übriggebliebene Zeit gestattete nicht genauere Erforschung dieser Frage, indes habe ich an einer grösseren Anzahl von Rückenmarken die erwähnten Verschiedenheiten im Gebiete des zweiten Sacralnerven bestätigt gefunden, und scheint auch das mikroskopische Verhalten dieser Gegend beim Manne und beim Weibe ein verschiedenes zu sein. Ein definitives Urtheil kann ich mir in dieser Sache nicht erlauben und will nur auf die Möglichkeit eines solchen Unterschiedes aufmerksam gemacht haben.

Specieller Theil.

I. Die Ganglienzellen im Conusgebiete.

Das verschiedene Aussehen derselben. Fast alle untersuchten Objecte liessen grosse Differenzen im Aussehen der auf demselben Querschnitte vorkommenden Ganglienzellen erkennen. Von den Grössenunterschieden soll hier ganz abgesehen und nur auf die Form und Färbung einzelner derselben Rücksicht genommen werden. In dieser Beziehung boten die ganz grossen Ganglienzellen, von denen jetzt die Rede sein soll, oft sehr auffallende Verschiedenheiten. Diese liessen sich an meinen Schnitten vom neugeborenen Kinde, vom Meerschweinchen, vom Schweine und auch denjenigen vom Hunde sehr gut beobachten. Es gab nämlich auf diesen Präparaten zartgefärbte, blasig aufgetriebene Ganglienzellen, die meist nur mit wenigen und kurzen Fortsätzen versehen waren und andererseits dunkelgefärbte, deren Begrenzungsränder mehr concav waren und die meist zahlreiche und lange Fortsätze aufwiesen. An den blassen Zellen tritt die

Digitized by Google

feinere Structur (Kern, Kernkörperchen u. s. w.) sehr gut hervor, während die dunklen, fortsatzreichen Zellen nur wenig von diesen Details wahrnehmen lassen. — Beide können an beliebigen Stellen der grauen Substanz gelegen sein und sind auf demselben Querschnitte oft nebeneinander sichtbar.

Dass nahe zusammenliegende Ganglienzellen oft ein ungleiches Bild liefern, ist ein Factum, dessen Bedeutung schon vielen Discussionen unterzogen worden ist. In neuerer Zeit stehen sich hier hauptsächlich zwei Meinungen gegenüber. Kreyssig[1]) kommt beim Rückenmarke des Hundes zur Ansicht, dass die „Erhärtungsmethode einen Einfluss auf die Form und die Tinctionsfähigkeit der Ganglienzellen ausübe." Eine andere Anschauung wird in zwei Arbeiten, die aus dem Laboratorium des Prof. Flesch stammen, vertreten. H. Koneff[2]) hat daselbst die Nervenzellen im Ganglion Gasseri verschiedener Thiere eingehend untersucht (an frischen Objecten, an Gefrierschnitten, an gehärteten Objecten) und kommt zu dem Schlusse, dass es „chromophile und chromophobe" Zelltypen gibt, welche die Verfasserin als Ausdruck präformirter Verschiedenheit auffasst. Es heisst auf S. 33: „Das mikroskopische Bild der Nervenzellen und die Unterscheidung jener Zelltypen wird durch Entwickelungs-, Senescenz- und vielleicht Functionsveränderungen beeinflusst". In der anderen Arbeit, von A. Kotlarewsky[3]), wird die Ansicht ausgesprochen, dass „im Leben diese Ungleichheiten der Nervenzellen auf eine Verschiedenheit ihrer Sauerstoffsäftigung, also ihres Verhaltens im Stoffumsatze", hinzuweisen scheint.

Das verschiedenartige Aussehen von Ganglienzellen, die auf demselben Querschnitte vorkommen, auf postmortale Veränderungen zurückzuführen, wie dies Kreyssig thut, scheint mir nicht gerechtfertigt. Wir können das schon aus dem Grunde nicht thun, weil beide Zellformen gewisse Charakteristica besitzen, die dann wohl kaum in solcher Regelmässigkeit wiederkehren würden. Es wäre doch unverständlich, warum bei präformirt gleichen Zellen das einemal die grossen Fortsätze stets erhalten

---

[1]) Kreyssig in Virchow's Archiv, Band 102. S. 286.

[2]) H. Koneff, Beiträge zur Kenntniss der Nervenzellen in den peripheren Ganglien. Aus dem anatom. Institute der Thierarzneischule in Bern.

[3]) A. Kotlarewsky, Physiologische und mikrochemische Beiträge zur Kenntniss der Nervenzellen in den peripheren Ganglien. Bern 1887.

Digitized by Google

bleiben, das anderemal fast ganz fehlen, und dass in letzterem Falle trotzdem die feinere Structur der Zelle so unversehrt und deutlich sichtbar bleibt. Beide Arten repräsentiren sich überhaupt in anscheinend gut conservirten Zellen, deren Begrenzungsränder scharf sind und keinerlei Alterationen wahrnehmen lassen.

Es gibt aber noch andere Gründe, welche mich dazu bewegen, die Koneff'sche Anschauung, dass es präformirte Zelltypen gebe, zu acceptiren. Eine Betrachtung der übrigen, gleichzeitig in der grauen Substanz vorkommenden Elemente ist geeignet, einiges Licht auf diese Frage zu werfen.

Es gibt, wie wir sehen, bisweilen Uebergänge von den dunklen Zellen zu den blassen und von diesen zu den oben beschriebenen, grossen runden Zellkernen und den Zellresten. Diese Uebergangsformen lassen sich am besten am Conus des Hundes studiren und sie stellen es ausser Zweifel, dass die grossen Ganglienzellen (dunkle und blasse) und die letzterwähnten Zellderivate auf eine gleiche Herkunft zurückzuführen sind. Beide sind Abkömmlinge der fötalen Rückenmarkszellen, wovon noch später die Rede sein wird. Sollen wir nun diese Zellreste auch als postmortale Veränderungen ansehen? Sie liegen stets in grosser Anzahl im dorsalsten Abschnitte des Hinterhornes, während sie in der übrigen grauen Substanz nur vereinzelt vorkommen. Diese stets wiederkehrende Localisation auf einen bestimmten Querschnittsantheil nöthigt uns wohl zur Annahme, dass es sich hier um eine präformirte Anlage handelt und wir brauchen uns nur den Querschnitt eines fötalen Rückenmarkes anzusehen, um diese Ansicht bestätigt zu finden.

An den Schnitten, welche ich von einem vier- bis fünfmonatlichen menschlichen Fötus gewann, war die ganze graue Substanz von gleichartigen runden Zellen angefüllt. Diese „Bildungszellen" lagen besonders dicht bei einander im dorsalsten Theile des Hinterhornes. Im Vorderhorne haben einige derselben schon Fortsätze entwickelt. Ein Vergleich dieser Bildungszellen des Fötus mit den beim neugeborenen Kinde, besonders im Hinterhorne gelegenen Zellresten und Zellkernen lässt eine grosse Uebereinstimmung beider erkennen. Die Form und das ganze Aussehen ihrer Kerne sind genau dieselben und auch ihr Verhalten zu verschiedenen Färbungsflüssigkeiten das gleiche. Beim Neugeborenen wie beim Fötus sind diese Zellen ausserdem

Digitized by Google

speciell im Hinterhorne sehr zahlreich. Es wären also die beim Neugeborenen sichtbaren Zellreste als Ueberbleibsel der Fötalzeit aufzufassen und von den Bildungszellen abzuleiten.

Dieselben haben mit der Zeit mancherlei Veränderungen erlitten und sind zum Theil untergegangen, zum Theil noch im Untergange begriffen. Dasselbe gilt von den bei verschiedenen Thieren im Conusgebiete auftretenden Zellresten.

Die grossen Ganglienzellen (dunkle und blasse), die besonders im Vorderhorn anzutreffen sind, sind ebenso auf die Bildungszellen zurückzuführen, sie bezeichnen aber eine andere Umwandlung derselben, eine höhere Entwickelungsstufe. Warum die im Hinterhorne gelegenen Bildungszellen sich meist nicht weiter entwickeln, während dieselben in Vorderhorne zum grössten Theile zu Fortsätze tragenden Ganglienzellen werden, das könnte vielleicht damit zusammenhängen, dass die hinteren Wurzelfasern ihre trophischen Centren grösstentheils ausserhalb des Rückenmarkes, in den Spinalganglien haben.

Diese Erörterungen zeigen uns, dass die im Conusgebiete sichtbaren Zellreste und Zellkerne nicht als postmortale Zellveränderungen gedeutet werden können, sondern ihre entwickelungsgeschichtliche Erklärung finden. Der Umstand aber, dass es Uebergangsformen von ihnen zu den grossen blassen Ganglienzellen gibt und von diesen zu den dunkelgefärbten fortsatzreichen, führt uns dazu, dass auch diese beiden Arten (die dunklen und die blassen Zellen) als präformirte Zelltypen anzusehen seien. Im welchem Verhältniss diese beiden zur Entwickelung gelangten Formen zu einander stehen, ist nicht recht klar. Es spielen hier wohl Alters- und Functionsstörungen eine Rolle, da sich diese Gegensätze bei älteren Individuen nicht deutlich ausgeprägt finden. Die dunklen fortsatzreichen Zellen sind wahrscheinlich die am besten entwickelten.

Einigemal beobachte ich ein eigenthümliches Lageverhältniss der dunklen Zellen zu den blassen. Eine von den letzteren war dicht an eine dunkle gelehnt, in eine concave Aushöhlung derselben.

Die Localisation der Ganglienzellen im Conusgebiete. Es stellte sich heraus, dass die Zellvertheilung nicht in allen Querschnittshöhen des Conus dieselbe bleibt. In seinen oberen Partieen sehen wir die Ganglienzellen im vorderen An-

Digitized by Google

theile des Vorderhornes zu umfangreichen Gruppen angeordnet. Späterhin nehmen diese an Volumen ab, wenn auch der ventrale Theil der grauen Substanz meist noch die zahlreichsten Zellen enthält. Auf Schnitten aus den mittleren Conuspartieen finden wir beim Menschen und fast allen untersuchten Thieren oft grosse Zellansammlungen im Winkel zwischen Vorderhorn und Hinterhorn und selbst im lateral angrenzenden Processus reticularis. Diese Orte werden zu einem bevorzugten Sitze der Zellen und sie machen selbst dem vorderen Abschnitte des Vorderhornes oft den Vorrang streitig.

Im Hinterhorne gibt es, weder im oberen Conusgebiete noch tiefer unten, Zellgruppen. Vereinzelte Zellen sind dagegen sehr häufig. Sie liegen meist am lateralen Rande oder an der Basis des Hinterhornes. Viel seltener sind sie am medialen Rande oder anderswo zu finden.

Schliesslich möchte ich noch auf eine eigenthümliche Ganglienzellengruppe hinweisen, welche A. Hoche[1]) im Conusgebiete an der Austrittsstelle der vorderen Wurzelfasern vor Kurzem beschrieben hat.

Diese Zellen konnte ich zwar an einigen der von mir untersuchten Rückenmarke nicht finden, während sie aber an anderen sehr zahlreich waren und ganz die von Hoche angegebene Lagerung zeigten. Es boten die nebeneinander liegenden Zellen bisweilen ein ganz verschiedenes Aussehen dar. Es gab nackte Zellen und solche, die eine deutlich wahrnehmbare Hülle besassen und grosse Aehnlichkeit mit den Spinalganglien hatten.

2. Die Substantia gelatinosa Rolandi.

Als Charakteristicum der Substantia gelatinosa Rolandi, deren feinere Structur an Schnitten aus höheren Rückenmarkspartieen sich nicht gut wahrnehmen lässt, wird gewöhnlich ihre dunklere Färbung an Karminpräparaten angegeben. Hierdurch soll sie sich als eine besondere Zone kennzeichnen. An Pal-Präparaten erscheint dies Gebiet wegen der geringen Anzahl mark-

[1]) Hoche A., Neurologisches Centralblatt 1891 und Beiträge zur Kenntniss des anatomischen Verhaltens der menschlichen Rückenmarkswurzeln. Heidelberg 1891.

Digitized by Google

haltiger Nervenfasern blass. Bei einer derartigen Kennzeichnung des Substantia gelatinosa Rolandi stösst man leicht auf Widersprüche. Es geschieht häufig, dass wir an Pal-Präparaten eine schön abgegrenzte, deutlich hervortretende Zone von Substantia gelatinosa Rolandi sehen, wo wir an den analogen Karminpräparaten diese Gegend keineswegs dunkler tingirt finden (beim Meerschweinchen beispielsweise) als die übrige graue Substanz. Bisweilen erscheint sie, schon in den obersten Conuspartieen, sogar heller (beim Hahn). Sollen wir nun in einem solchen Falle von einer Substantia gelatinosa Rolandi sprechen oder nicht? Ich denke doch; nur müssen wir diese dann anders definiren, und zwar als ein am dorsalen Rande des Hinterhornes gelegenes Gebiet, dessen Hauptcharakteristicum im Fehlen von markhaltigen Nervenfasern besteht (abgesehen von durchlaufenden).

Wenn die Substantia gelatinosa Rolandi in den höheren Rückenmarkspartieen an Karminpräparaten meist dunkel erscheint, so ist dies darauf zurückzuführen, dass sie hier hauptsächlich aus einer feinkörnigen, intensiv sich tingirenden Substanz, aus der Neuroglia, gebildet wird. Wo sich dagegen schon in höher gelegenen Schnitten jene vielfach erwähnten blassen Zellreste in ihr finden (wie beim Meerschweinchen und Hahn), da wird ihre Färbung leiden. In beiden Fällen aber zeigen Pal-Präparate das gleiche Verhalten; an ihnen markirt sie sich stets als eine blasse, deutlich begrenzte Zone.

Im Conusgebiete vollzieht sich nun eine Abnahme der Neuroglia und eine in gleichem Grade vorschreitende Zunahme jener, meist in Lücken gelegenen, blassen Zellreste und Zellkerne. Diese bilden endlich den überwiegenden, fast ausschliesslichen Bestandtheil der Substantia gelatinosa Rolandi, deren Färbung und Structur dadurch zugleich andere geworden sind.

Wie wir sahen, stammen aber diese Zellreste aus der Fötalzeit; es sind die im Untergange begriffenen Bildungszellen. In dem auf niedrigerer Entwickelungsstufe stehengebliebenen Conusgebiete sind auch diese Vorgänge des Zerfalles noch nicht in ihr Endstadium getreten. Die Bildungszellen präsentiren sich hier noch als zerklüftete Zellreste, während in den gut ausgebildeten, höher gelegenen Rückenmarkspartieen diese regressive Metamorphose derselben bereits ihr Ende erreicht hat und aus ihnen eine feinkörnige Masse, die Neuroglia, geworden ist. Die

Digitized by Google

sich anbahnenden weiteren Veränderungen der Zellreste liessen sich oft sehr gut verfolgen. In den Lücken, wo der aufgelockerte Zellleib liegt, finden wir oft feine Granula um denselben gelagert.

Die Substantia gelatinosa Rolandi wäre hiernach als das Endproduct des Zerfalles und der weiteren Veränderungen der fötalen Bildungszellen aufzufassen.

Neuroglia gibt es aber am ausgebildeten Rückenmarke nicht nur in der Gegend der Substantia gelatinosa Rolandi, sondern in der ganzen grauen Substanz zerstreut, wenn auch nur in geringen Anhäufungen. Auch hierin ist ihr Vorkommen analog dem der Bildungszellen im Conusgebiete. Es haben sich eben diese im Vorderhorne zum weitaus grössten Theile progressiv entwickelt und sind zu Fortsätze führenden Ganglienzellen geworden und nur wenige sind dem Verfall anheimgefallen. Diese wenigen sind in höheren Rückenmarkspartieen bereits zur Neuroglia geworden, während sie in den tieferen Conusgegenden noch als zerfallende Zellreste sichtbar sind.

Es wird uns jetzt auch verständlich, warum wir beim Fötus nichts von einer Substantia gelatinosa Rolandi sehen. Hier wird eben die ganze graue Substanz noch von den unversehrten Bildungszellen angefüllt. Eine Andeutung dieser Zone ist aber auch schon beim Fötus bemerkbar, indem der dorsalste Theil der Hinterhörner diese Zellen in vermehrter Anzahl enthält.

Diese hauptsächlich an Thierobjecten gewonnenen Resultate lassen sich auch auf das menschliche Rückenmark übertragen. Beim neugeborenen Kinde sind die Verhältnisse ganz dieselben und diese Vorgänge gut zu verfolgen. Wenn dies am Conus des Erwachsenen nicht immer möglich ist, so liegt der Grund darin, dass hier die untersten Conuspartieen ein in höherem Grade verwischtes Bild liefern, an dem diese feinen Details sich nicht mehr gut wahrnehmen lassen.

Die Neuroglia, respective die weniger veränderten Bildungszellen bilden die Substantia gelatinosa Rolandi, deren zweites Charakteristicum im Fehlen von markhaltigen Nervenfasern (abgesehen von den durchziehenden) besteht. Die Substantia gelatinosa Rolandi bildet also kein Gewebe sui generis, sondern stellt nur eine Anhäufung von Elementen vor, die auch anderswo in der grauen Substanz vorkommen. Man thäte daher vielleicht besser von einer Rolando'schen Zone sprechen.

Digitized by Google

3. Faserzüge.

Nachdem wir im Vorhergehenden den Conus medullaris als Ganzes einer Erörterung unterzogen haben und im Anschluss daran des Näheren auf die in demselben vorkommenden Ganglienzellen und die Substantia gelatinosa Rolandi eingegangen waren, erübrigt es nun noch, einige Worte über die Faserzüge zu sagen, welche in die graue Substanz eindringen oder in ihr verlaufen. Eine Erwähnung verdienen vor Allem die Markfasern, welche in der hinteren grauen Commissur gelegen sind. Das Vorkommen von Fasern, welche in frontaler Richtung dieselbe durchziehen, ist bekannt, ihr Verhalten lässt sich aber nur sehr schlecht am Rückenmarke des Menschen studiren, während an manchen Thieren diese Faserzüge sehr schön ausgeprägt sind. Von meinen Präparaten bieten diejenigen, welche ich vom Meerschweinchen erhielt, in dieser Beziehung die besten Bilder. Wir finden hier mehrere mächtige Faserbündel in der hinteren grauen Commissur. Eines derselben (das grösste und fast stets sichtbare) zieht als breiter Strang aus der Gegend des Processus reticularis der einen Seite, auf die gegenüberliegende entsprechende Partie. Auf diesem Verlaufe bildet es einen ventralwärts convexen Bogen oder erscheint geknickt und stellt einen stumpfen Winkel vor, dessen Scheitel ventral liegt. Ein zweites, etwas feineres Bündel umsäumt den ganzen medialen Rand des Hinterhornes und den dorsalen Rand der hinteren grauen Commissur und ist bis zur Medianlinie stets gut zu verfolgen. An dieser Stelle tritt es oft unmittelbar an das vorige heran, während es (besonders in den tieferen Conuspartieen) bisweilen durch einen etwas grösseren Abstand von ihm getrennt ist und auf den medialen Rand des gegenüberliegenden Hinterhornes übergeht. Drittens gibt es noch vereinzelte, feine Fasern, welche ventral vom erstgenannten grossen Bündel durch die graue Commissur ziehen. Nach Beendigung meiner Untersuchungen gelangte mir die unlängst erschienene Arbeit von K. Schaffer[1]) in die Hand und ich fand in der Beschreibung und den Abbildungen, welche derselbe von den hinteren Commissurfasern der Ringelnatter

[1]) Karl Schaffer, Vergleichend-anatomische Untersuchungen über Rückenmarksfaserung. Aus dem Senckenberg'schen Institut zu Frankfurt a/M.

Digitized by Google

gibt eine grosse Uebereinstimmung mit den eben erwähnten, beim Meerschweinchen vorkommenden Faserzügen. Schaffer unterscheidet in der hinteren Commissur der Ringelnatter drei Portionen: eine dorsale, eine mittlere und eine ventrale. Von diesen ist die mittlere Portion die grösste und entspricht dem von mir unter 1 beschriebenen Faserbündel. Die dorsale Portion ist die unter 2 und die ventrale die unter 3 erwähnte. Diese Eintheilung in drei Portionen lässt sich auch beim Meerschweinchen durchführen.

Sehen wir uns nun darnach um, wie es sich mit der hinteren Commissur bei den anderen untersuchten Thieren und beim Menschen verhält, so finden wir stets am deutlichsten die Fasern ausgeprägt, welche der mittleren Portion beim Meerschweinchen entsprechen. Beim Pferde, beim Schweine und beim Hunde fand ich diesen Faserzug wiederholt, wenn auch derselbe hier lange nicht so vollständig in seinem Verlaufe sichtbar war, wie beim Meerschweinchen. Auch beim Menschen ist er an einigen Präparaten wahrzunehmen. Etwas anders verhalten sich diese Fasern beim Hahn. Hier ist eine Eintheilung der hinteren Commissurenfasern in drei Portionen nicht gut möglich. Es gibt hier zahlreiche Fasern in der hinteren Commissur, die ziemlich dicht nebeneinander verlaufen und fast die ganze Breite derselben ausfüllen, sie in frontaler Richtung durchziehend. Die hervorragende Bedeutung, welche dem mittleren Antheile dieser Fasern zukommt, zeigt sich aber auch hier. Sie sind die ersten, welche sichtbar werden und treten schon in einer Höhe auf, wo noch keine graue hintere Commissur besteht und der Sinus rhomboidalis zwischen beiden Rückenmarkshälften gelegen ist. Hier sieht man sie als feine Fasern durch die gallertige Substanz des Sinus rhomboidalis von der einen Seite auf die gegenüberliegende ziehen.

Ueber die Bedeutung dieser mittleren Portion der hinteren Commissurenfasern kann ich nur Folgendes aussagen. Diese Fasern reichen bisweilen in die hintersten Abschnitte des Seitenstranges hinein, bisweilen selbst in die Gegend der Lissauerschen Randzone. Mir scheint es sehr wahrscheinlich, dass sie zu den in dieser Zone verlaufenden, lateralen Hinterwurzelfasern in Beziehung stehen oder dass vielmehr ein Theil der letzteren durch die mittlere Portion der hinteren Commissuren-

Digitized by Google

fasern auf die andere Rückenmarkshälfte zieht. Man sieht an verschiedenen Objecten Fasern, aus der Lissauer'schen Randzone kommend, bogenförmig am lateralen Rande des Hinterhornes verlaufen, und kann beim Meerschweinchen und namentlich beim Hahne bisweilen sehr schön dieselben weiter verfolgen und die hinteren Commissurenfasern übergehen sehen.

Die dorsale Portion der hinteren Commissurenfasern habe ich an den übrigen von mir untersuchten Objecten nur angedeutet gefunden. Beim Hahn liess sich bisweilen der Uebergang der dorsalsten Fasern auf den medialen Rand des Hinterhornes beobachten.

Die ventrale Portion, welche aus vereinzelten feinen Fasern besteht, ist dagegen, ausser beim Meerschweinchen, beim Pferde, beim Hahne und auch beim Menschen anzutreffen. Wo dies nicht der Fall ist — wie beim Schweine und beim Hunde — finden wir in der hinteren grauen Commissur stets feine Bündelchen quergeschnittener Fasern, welche um den dorsalen Rand des Centralcanales gestellt sind.

Es decken sich also meine Untersuchungen auch mit denen von Ramon y Cajal[1]) und Van Gehuchten,[2]) welche mittelst ganz anderer Methoden ebenfalls die drei verschiedenen Faserzüge in der hinteren Commissur (beim Rindsfötus und beim neugeborenen Hunde) nachweisen konnten.

Ein zweiter Punkt, auf den ich noch mit einigen Worten eingehen will, betrifft die medialen hinteren Wurzelfasern, soweit ihr Verlauf in der grauen Substanz sich vollzieht. Bei allen von mir untersuchten Thieren liessen die Präparate meist drei Hauptrichtungen unterscheiden, nach welchen die hinteren Wurzelfasern auseinander weichen. Der laterale Theil dieser Fasern durchschreitet meist in einem medialwärts convexen Bogen das Hinterhorn und scheint in den hintersten Abschnitt des Seitenstranges überzugehen. Der mittlere Theil schlägt eine Richtung gerade aus in das Vorderhorn ein und ist dabei verschieden weit verfolgbar. Beim Meerschweinchen zieht diesen Fasern ein Theil der vorderen Commissurenfasern ganz nahe ent-

---

[1]) Ramon y Cajal, N. Observ. s. la estructura de la medula espinal. Barcelona 1890.

[2]) Van Gehuchten, La moelle ep. et le cervelet. La Cellule VII.

Digitized by Google

gegen, ohne dass sich indes ein directer Zusammenhang beider absolut sicher nachweisen liesse. — Der medialste Theil reicht meist nur bis zur hinteren Commissur und verläuft im medialen Abschnitte des Hinterhornes. Diese Fasern sind vielleicht dieselben, die wir bisweilen deutlich als dorsale Portion der hinteren Commissurenfasern ausgeprägt finden. Diese drei Hauptzüge lassen sich an den meisten Schnitten, neben vereinzelten anders verlaufenden Fasern, unterscheiden.

Zum Schluss soll noch von der vorderen Commissur die Rede sein. Einen interessanten Befund gewähren in dieser Beziehung die Präparate vom Hahne. Hier bilden Fasern, welche aus der vorderen Commissur nach der Kreuzung hervortreten, ein ansehnliches Bündel, welches längere Zeit ganz compact, dann sich allmählich auflockernd, durch den Vorderstrang lateralwärts zieht und, besonders in den oberen Conuspartien, deutlich bis zum Seitenstrange verfolgt werden kann. Im letzten, lateralsten Antheile ihres Verlaufes durchkreuzen diese Fasern die vorderen Wurzelfasern in der Nähe des Austrittes derselben und hören dann bald auf, sichtbar zu sein. Ein Theil ihrer Fasern scheint sich den vorderen Wurzelfasern zuzugesellen. — Auch beim Menschen lassen sich die vorderen Wurzelfasern oft sehr weit lateralwärts verfolgen. Bisweilen bildet ein Theil derselben ein feines Bündel, welches direct von der vorderen Commissur ausgeht und den medialen, zum Theil auch den vorderen Rand des Vorderstranges umsäumt.

Digitized by Google

Die Bedeutung einiger neuerer Untersuchungsmethoden für die Klärung unserer Kenntnisse vom Aufbau des Nervensystems.

Von

Professor H. Obersteiner.

Mit der Anfertigung durchsichtiger Querschnitte und der Einführung differenzirender Tinctionsmethoden beginnt ein neuer Abschnitt in der Geschichte unserer Kenntnisse über den feineren Bau und die Leistungen des Centralnervensystems. Es sind damit grundlegende Anschauungen zu Tage gefördert worden, welche durch die zahlreichen Verbesserungen der mikroskopischen Technik und die meisten neuen Methoden weiterhin präcisirt und im Detail ausgeführt werden konnten.

Einzelnen dieser Methoden kommt aber eine ganz besondere Bedeutung zu, insoferne sie diese allgemeinen Anschauungen wesentlich zu modificiren, theilweise auch gänzlich umzuwandeln vermochten, so z. B. die durch Flechsig eingeführte Untersuchung embryonaler Organe. Daran anschliessend erwies sich die Combination mehrerer Methoden als sehr erspriesslich, so hat z. B. Edinger die vergleichend-anatomische Methode mit der entwickelungsgeschichtlichen in erfolgreicher Weise verbunden.

Auch die pathologisch-anatomischen Forschungen haben viele Thatsachen zu Tage gefördert, welche grössere Klarheit in das Verständniss des normalen Baues der Centralorgane zu bringen vermochten, ja völlig reformatorisch eingriffen. Es mag

Digitized by Google

an dieser Stelle auf die Thatsache hingewiesen werden, dass comparative pathologisch-anatomische Kenntnisse leider fast vollständig mangeln, und zwar zum grössten Theile deshalb, weil all die Erkrankungen des Nervensystems, denen wir beim Menschen so häufig begegnen, die Thiere nahezu vollständig verschonen. Könnten wir beispielsweise die Tabes an Hunden oder Kaninchen beobachten, so hätten wir zunächst die Möglichkeit, frühere Stadien dieser Erkrankung leichter zu untersuchen, wir würden uns ferner über die verschiedene anatomische Lagerung gewisser physiologisch gleichwerthiger Faserzüge leichter informiren können u. dgl. Es ist vielleicht nicht uninteressant, dass schon die geistig tieferstehende Menschenrasse der Neger weitaus seltener von der Tabes befallen sein soll, als die weisse Rasse (Burr.[1])

Die letzten Jahre haben uns wieder eine Reihe von neuen Untersuchungsmethoden gelehrt, welche geeignet erscheinen, einen recht gewaltigen Umschwung der grundlegenden Auffassungen über die Nervenelemente und ihren Zusammenhang herbeizuführen.

Am meisten dürfen wir vielleicht in dieser Hinsicht von der durch Ehrlich zuerst in Anwendung gebrachten Färbung des lebenden Gewebes mit Methylenblau (oder ähnlichen Farbstoffen) erwarten. Wie viel bereits auf diesem Wege geleistet werden kann, dies zeigen die prächtigen Untersuchungen von G. Retzius[2]); die unermüdliche Ausdauer, welche sie erforderten, und die Schönheit der in den zahlreichen Tafeln wiedergegebenen Bilder verdienen unsere vollste Bewunderung. Immerhin haften dieser Methode noch grosse Mängel an, vor Allem die rasche Vergänglichkeit der Färbung. Ich habe bereits an anderem Orte darauf hingewiesen, dass es vielleicht ein erfolgreiches Unternehmen wäre, intra vitam eine derartige Vorbereitung der Gewebselemente anzustreben, damit die nachfolgenden Behandlungsmethoden, namentlich die Färbung, uns über bisher noch übersehene Structurverhältnisse Aufschluss gewähren könnten. Möglicherweise liesse sich auf diesem Wege einer vorbereitenden Behandlung auch eine grössere Stabilität der Methylenblaufärbung erzielen.

[1]) Burr, Journal of nerv. and ment. dis. 1892.

[2]) G. Retzius, Biologische Untersuchungen, neue Folge Stockh. 1890, 1891.

Digitized by Google

Wir haben bereits darauf hingewiesen, dass wohl bei keinem Organ die pathologische Anatomie in gleichem Masse und so erfolgreich für das Studium des normalen Baues mit einbezogen wurde, wie dies für das Centralnervensystem zutrifft. Sowie bereits die Untersuchungen von Türk erst eine richtige Sonderung der Rückenmarksfasern einleiteten, so erhalten wir auch noch fortwährend durch die Degenerationsvorgänge neue und wichtige Aufschlüsse über den Aufbau des Nervensystems und über die physiologische Bedeutung seiner Elemente.

Für die Nervenzellen ist in dieser Beziehung massgebend die Methode von Nissl, welche die feinere Structur dieser Elemente erkennen lässt, und daher bereits Veränderungen an denselben aufdeckt, die bei anderen Färbungen übersehen werden müssen. Allerdings verlangt diese Methode, um vollgiltige Bilder zu liefern, dass das Präparat möglichst bald nach dem Tode eingelegt werde, und deshalb ist sie für menschliche Gehirne und Rückenmarke nicht immer gleich gut verwendbar. Immerhin müssen wir sie als eine äusserst erwünschte Bereicherung unserer Technik betrachten.

Besser sind wir bezüglich der Nervenfasern daran.

Als Weigert seine Methoden zur Färbung der Markscheiden veröffentlicht hatte, war uns erst recht die Möglichkeit gegeben, mit voller Klarheit und bei relativer technischer Einfachheit über das Verhalten der Markfasern im Nervensystem klar zu werden. Zwar leistete die Osmium-Ammoniakmethode Exner's bezüglich der Sichtbarmachung der Nervenfasern genau das Gleiche; allein die Präparate sind schwerer herzustellen und, was die Hauptsache ist, nicht dauerhaft.

In der Regel dürfen wir dort einen krankhaften Ausfall von Nervenfasern erwarten, wo, sei es nach dem Gesetze der Symmetrie oder nach den bisherigen Erfahrungen, die Weigert-sche Methode uns dunkelgefärbte Fasern zeigen sollte, dieselben aber völlig mangeln oder nur in geringerer Anzahl sichtbar sind. Dabei muss aber selbstverständlich doch mit gewisser Vorsicht vorgegangen werden. An der Hirnrinde sind beispielsweise an Präparaten, die nicht frisch genug in die Härtungsflüssigkeit gebracht wurden, die Tangentialfasern nie in ihrer Vollständigkeit sichtbar und das feine Nervennetz, das unterhalb der Tangentialschichte sich ausbreitet, wird man auch sonst häufig gänzlich vermissen.

Digitized by Google

Von den zahlreichen Modificationen der Weigert'schen Hämatoxylinfärbung möchte ich hier nur auf die von Pal hinweisen, welche wegen der besonderen Klarheit der Bilder zu loben ist, und auf die Vereinfachung, welche Vassale angegeben hat; letztere empfiehlt sich sehr für die Medulla oblongata und den Hirnstamm, und gestattet in einer halben Stunde Präparate herzustellen, welche wohl in den meisten Beziehungen den Original-Weigert-Präparaten nicht nachstehen.

Ich habe früher erwähnt, dass die Weigert'sche Färbung uns zwar die normalen Markfasern direct zur Anschauung bringt, dass aber degenerirende Fasern nur mittelbar erschlossen werden können; dass dabei vereinzelte, nicht zu gröberen Bündeln angeordnete erkrankte Markfasern uns entgehen müssen, ist klar. Es war daher der Wunsch nach einer Methode berechtigt, welche Bilder liefert, die gleichsam die Negativs der Weigert'schen darstellen, welche also gerade die kranken Nervenfasern herausheben. — Diesem Verlangen entspricht in höchst erfreulicher Weise die Methode von Marchi und Algeri.

Wir haben uns im hiesigen Laboratorium davon überzeugt, dass in nicht wenigen Fällen an erkrankten Theilen des Centralnervensystems durch die Anwendung dieser Methode Einzelheiten klar hervortreten, welche sich auf andere Weise nicht darstellen liessen (Redlich.)[1]) Allerdings sind es zunächst die früheren Stadien der Degeneration, welche sich am deutlichsten bemerkbar machen, andererseits konnten wir aber deutlich nachweisen, dass manche Endproducte des Degenerationsvorganges sich oft Jahre hindurch erhalten (l. c.). Auch die Fettkörnchenzellen, denen neben den noch in der Nervenfaser lagernden Zerfallsproducten eine hohe pathologische Wichtigkeit zukommt, zeigen sich nach dieser Methode deutlich; doch haftet an ihnen — wenigstens bei Benützung der üblichen Einschlussmassen — die Färbung am wenigsten fest und oft sind sie schon nach ein bis zwei Tagen wieder blass geworden. Der Vollständigkeit wegen erwähne ich nur noch, dass auch die fettig-pigmentöse Degeneration der Ganglienzellen bei Anwendung der Marchischen Methode am besten zur Geltung kommt.

---

[1]) E. Redlich, Zur Verwendung der Marchi'schen Färbung bei pathologischen Präparaten des Nervensystems. Centralbl. f. Nervenheilk. 1892.

Digitized by Google

Diese Methode hat uns ferner sehr interessante Thatsachen über die Degenerationsvorgänge an durchschnittenen Nerven ergeben. Wir konnten, wie Bregmann in diesem Hefte (pag. 73 u. ff.) nachweist, uns völlig klar davon überzeugen, dass ein motorischer Nerv nach seiner Durchschneidung auch in seinem centralen Verlaufe hochgradig degenerirt. Abgesehen davon, dass dadurch die Bedeutung der Nervenzellen als trophische Centren in ganz anderem Lichte erscheinen muss, war uns damit auch ein Hilfsmittel an die Hand gegeben, den intracerebralen Verlauf der Nervenwurzeln in überraschend durchsichtiger Weise zu verfolgen.

Nebenbei bemerke ich hier, dass die degenerirte Faser sich am Längsschnitte durch eine Succession verschieden grosser schwarzer Körnchen und Kügelchen manifestirt, die dem degenerirten Marke entsprechen.

Für das Studium der feineren Degenerationsvorgänge an den Nervenfasern hat sich uns neben der bekannten gewöhnlichen Osmiumfärbung die Platner'sche Methode (Eisenchlorid-Dinitroresorcin) sehr nützlich erwiesen, wie dies von Beer in diesem Hefte (pag. 53 u. ff.) gezeigt wurde.

Zu der Marchi'schen Färbung zurückgreifend, erscheint es nothwendig auf jene Vorsichtsmassregeln aufmerksam zu machen, die bei der Beurtheilung der Präparate nicht ausser Acht gelassen werden dürfen.

Bereits Singer und Münzer haben hervorgehoben, dass auch an normalen Präparaten ähnliche schwarze Körnchen vorkommen. Es mag sich dabei einerseits um solche Fasern handeln, die normalerweise nach S. Mayer zu degeneriren pflegen oder auch um postmortal durch Druck verursachte Producte (vgl. Redlich l. c.). — Bei den erwähnten Untersuchungen Bregmann's zeigte es sich ferner, dass nach Ausreissung des Nervus facialis beim Foramen stylomastoideum ganz beträchtliche Degenerationen im Corpus trapezoideum auftreten; wir haben dafür kaum eine andere genügende Erklärung als den Zug, die Zerrung, welche gelegentlich des Reissens am Nerven noch bis in die von seiner Wurzel durchzogenen centralen Partien fortgepflanzt werden. Diese Erfahrung scheint mir auch gewisse klinische Bedeutung zu beanspruchen; sie lehrt uns, dass heftige Zerrungen am peripheren Nerven auch das Gehirn und Rücken-

Digitized by Google

mark schädigen können, und zwar selbst an solchen Stellen, die dem centralen Verlaufe der betreffenden Nerven nur benachbart gelagert sind, ohne mit demselben eine directe anatomische oder physiologische Verbindung zu besitzen.

Bei der eminenten Bedeutung der Marchi'schen Methode für die pathologische Anatomie schien es mir wünschenswerth, festzustellen, inwieweit beispielsweise im Rückenmarke solche Degenerationsvorgänge normalerweise vorkommen können und wo allenfalls die Grenze des Pathologischen zu ziehen sei.

Zu diesem Zwecke untersuchte ich das Rückenmark eines körperlich sehr gesunden 35jährigen Raubmörders, das circa zwei Stunden nach der Hinrichtung in die Müller'sche Flüssigkeit eingelegt worden war. Herr Prof. Hochstetter hatte mir in liebenswürdiger Weise einen Theil des Rückenmarkes zur Verfügung gestellt.[1])

An allen diesen Präparaten die nach Marchi behandelt wurden, überraschte mich eine beträchtliche Anzahl feiner und feinster schwarzer Körnchen, welche über den gesammten weisssen Markmantel ziemlich gleichmässig ausgestreut waren; gelegentlich lag eine Gruppe von drei bis fünf solchen Körnern nahe beisammen oder sie zeigten sich innerhalb eines umschriebenen Querschnittgebietes ein klein wenig dichter gedrängt. Bei Prüfung mit stärkeren Systemen war es aber leicht, mich davon zu überzeugen, dass nur äusserst wenige von diesen Körnern in der Markscheide der Nervenfasern sassen, vielmehr fanden sich nahezu alle in dem Zwischengewebe; den grossen bindegewebigen Septis und der grauen Rinde fehlten sie gänzlich; einzelne waren in den grauen Hörnern zu finden. Bei mittelstarker Vergrösserung war eine solche Localisirung nicht möglich gewesen und ich wäre beinahe dazu verleitet worden, eine recht grosse Anzahl degenerirender Nervenfasern im normalen Rückenmarke anzunehmen.

[1]) Die Hinrichtung war mittelst des Stranges erfolgt. In der Halsanschwellung fanden sich zahlreiche kleine und kleinste Hämorrhagien, die selten die Grösse einer der Vorderhornzellen übertrafen, oft aber nur aus ganz wenigen Blutkörperchen bestanden. Sie waren am häufigsten in der grauen Substanz, namentlich der Vorderhörner, in der weissen Substanz fehlten sie fast vollständig, hingegen zeigten sich einige grössere an der Peripherie des Markes innerhalb der Piaschichten. Wir haben hier also das Bild einer vollkommen recenten, daher reactionslosen Capillarapoplexie vor uns, die sicher im Momente des Todes und ohne agonale Gefässveränderungen vor sich gegangen ist.

Digitized by Google

Die Marchi'sche Färbungsmethode scheint aber ein äusserst empfindliches Reagens für degenerative Veränderungen im Nerven darzustellen. Wir haben Faserzüge degeneriren sehen, deren directer Zusammenhang mit einem durchschnittenen Nerven uns entschieden zweifelhaft, jedenfalls aber nicht gut verständlich erscheinen musste.

Marchi[1]) selbst hat in einer vor Kurzem publicirten Arbeit angegeben und durch Abbildungen nachgewiesen, dass nach Exstirpation des Kleinhirnes zahlreiche Hirnnerven degeneriren und hat weiterhin daraus den Schluss gezogen, dass alle diese Nerven auch einen Kleinhirnursprung besitzen. Ich möchte aber doch nicht unbedingt seiner Meinung beistimmen. Eine so hochgradige Degeneration, wie er sie z. B. für den Facialis beobachtet, muss uns fragen lassen, wo denn die Hauptmasse, die nicht aus dem Kleinhirne, sondern aus dem Facialiskerne entspringenden Wurzelfasern, bleiben. Dass letztere bei einer reinen Kleinhirnoperation nicht degeneriren, müssen wir doch als höchst wahrscheinlich annehmen.

Vielleicht genügte aber bereits jene geringe Zerrung der Hirnnervenwurzeln, welche bei der Exstirpation des Kleinhirnes leicht gegen die Hirnbasis hin erfolgen kann, oder eine basale Blutung, um die Nerven, sowie bei den Bregmann'schen Versuchen, in ihrem intracerebralen Verlauf zu schädigen.

Das Corpus trapezoides zeigte auch bei Marchi, wie bei Bregmann häufig degenerirte Faserbündel; es scheint also besonders leicht solchen Veränderungen unterworfen zu sein, sei es wegen seiner exponirten Lage oder wegen der besonderen Art seiner Nervenfasern.

Besonderes Interesse verdient die schon lange von Golgi empfohlene, aber erst in den letzteren Jahren namentlich durch Ramon y Cajal, Kölliker und van Gehuchten bekannter gewordene Imprägnirung mit Sublimat oder Silber.

Die Schönheit der Bilder, welche diese Methode liefert, ist eine derart in die Augen springende, dass darüber wohl kaum mehr ein Wort zu verlieren ist, und bei ihrer Anwendung kamen einige hochwichtige histologische Thatsachen zur Geltung, die sich auf andere Weise durchaus nicht darstellen lassen.

[1]) Marchi V., Sull' origine e decorso dei pedoncoli cerebellari. Pubbl. d. R. Ist. di Studi super. in Firenze 1891.

Digitized by Google

Aber gerade wegen dieser verführerischen Klarheit ist man, meines Erachtens, mitunter ein wenig zu weit gegangen und ich darf mir wohl erlauben, auch auf die Mängel dieser Methode aufmerksam zu machen, von denen allerdings viele bereits allgemein anerkannt sind.

Der am meisten hervorgehobene Uebelstand ist der, dass sich nie mit Sicherheit voraussagen lässt, welche Gewebselemente gefärbt sein werden und wie viele von jeder Sorte. Andererseits hat aber letzterer Umstand gerade auch seine Vortheile; die Bilder werden dadurch klarer, dass das einzelne Element durch die grosse Menge benachbarter nicht erdrückt wird, sondern sich in seiner Isolirtheit um so deutlicher und schärfer heraushebt. Es ist eine bisher noch nicht gelöste Frage, weshalb gerade eine Zelle unter 20 oder 40 ähnlichen eine solche Affinität zu dem Silbersalze zeigt, die den anderen mangelt.

Viel bedenklicher aber sind die zahlreichen, durch kein Hilfsmittel gänzlich zu vermeidenden Niederschläge, welche in der Structur des Gewebes nicht begründet sind. Es sind dies Truggestalten, welche bereits wiederholt für bestehende histologische Details gehalten und als solche auch in den Abbildungen wiedergegeben wurden. Besonders möchte ich vor manchen „moosförmigen" Gestalten warnen, die mir noch immer nur als Kunstproducte imponiren können.

Allerdings gibt ein so vertrauenswürdiger und gewiss nicht leichtfertig urtheilender Forscher wie Retzius[1]) an, er habe zwar früher nicht an die natürliche Beschaffenheit der „moosähnlichen Astbesetzungen" geglaubt, sich aber später doch davon bestimmt überzeugt. Ich bin gerne bereit, denselben Wechsel in der Auffassung dieser Figuren vorzunehmen wie Retzius, sobald es mir gelungen sein wird, Präparate zu sehen, die dies beweisen. Heute scheinen mir z. B. Purkinje'sche Zellen mit zwar fast unzähligen aber glatten Verästelungen[2]) mehr dem natürlichen Bau derselben zu entsprechen, als jene, die Retzius (Taf. VII, VIII, IX) zeichnet.

Ich konnte mich auch bei Anwendung stärkster Vergrösserungen (Immersion $^1/_{20}$) wiederholt überzeugen, wie ein Achsen-

[1]) Retzius, Die nervösen Elemente der Kleinhirnrinde. Biologische Untersuchung. Neue Folge III, 1892.

[2]) Vgl. Obersteiner, Anleitung u. s. w. II. Aufl., S. 413.

Digitized by Google

cylinder oder ein Zellfortsatz stellenweise haarscharf gefärbt war, die seitlichen Auswüchse, Nadeln, Kolben, Kugeln ihm aber deutlich nur anhafteten und eine ganz andere Färbung hatten. So erschien beispielsweise bei dieser starken Vergrösserung der Achsencylinder glasig, bräunlich durchscheinend, die Seitenanhänge aber waren compact schwarz, undurchsichtig. Gerade an den feinsten Objecten war dies leichter zu bemerken, als an den gröberen.

Ich glaube auch, dass man zu weit geht, wenn man angibt, mittelst der Golgi'schen Methode liesse sich der Achsencylinderfortsatz fast jeder Ganglienzelle mit Sicherheit erkennen. Der gewissenhafte Forscher wird — ich muss dies neuerlich betonen — bei sehr vielen Zellen, die sich ihm unter dem Mikroskope darbieten, ja vielleicht bei der Mehrzahl derselben im Zweifel sein, welchen der Fortsätze er den übrigen gegenüber bevorzugen soll. Ich halte es daher für nicht gerechtfertigt und den Unbefangenen irreführend, wenn auf vielen Abbildungen die Nervenzellen vollkommen naturgetreu und auch in der mittelst der Silberimprägnation erzeugten Farbe (schwarz) wiedergegeben werden, während nur jener Fortsatz, der dem Autor gerade als Achsencylinderfortsatz imponirt, roth dargestellt wird.

Ich wiederhole aber, dass die Golgi'sche Metallimprägnation dann eine der wichtigsten technischen Bereicherungen darstellt, wenn man sich nur bei der Beurtheilung der Präparate ohne vorgefasste Meinung der nothwendigen Vorsicht befleissigt.

Nachdem ich die wichtigeren neueren Methoden der histologischen Technik, insoweit sie das Nervensystem betreffen, einer kurzen kritischen Durchsicht unterzogen habe, will ich nunmehr das Gleiche mit jenen Theorien vornehmen, die durch diese Methoden gewonnen, unsere Anschauung von dem Aufbau des Nervensystems in mannigfacher und grundlegender Art zu modificiren vermögen.

Die Untersuchungen der letzten Jahre haben diesbezüglich viel Neues zu Tage gefördert, und wenn wir auch noch weit von sicher abschliessenden, allgemein anerkannten Resultaten entfernt sind, so ist doch in manchen wesentlichen Punkten eine Klärung der Auffassung eingetreten.

Digitized by Google

Man pflegt zwischen Nervenzellen und Nervenfasern zu unterscheiden. Wenn wir aber berücksichtigen, dass jede functionirende Nervenzelle vermittelst eines ihrer Fortsätze wenigstens mit einer Nervenfaser direct verbunden ist und es sich nicht unzweifelhaft angeben lässt, wo der „Fortsatz" anfängt „Nervenfaser" zu sein (etwa beim ersten Ranvier'schen Schnürringe?), so erscheint es vielleicht gerechtfertigt, die Zelle mit der von ihr abgehenden Nervenfaser als ein Ganzes aufzufassen. Jede Nervenfaser zerfällt aber angeblich an dem der Zelle entgegengesetzten Ende in ein feines Endbüschel, Endbäumchen (Kölliker), so dass wir schliesslich zu der Anschauung gelangen können, das ganze Nervensystem bestehe aus zahlreichen Nerveneinheiten: Neuronen (Waldeyer). Jede Nerveneinheit setzt sich also dieser Auffassung zufolge zusammen aus drei Stücken: der Nervenzelle, der Nervenfaser und dem Endbäumchen (Fig. 1).

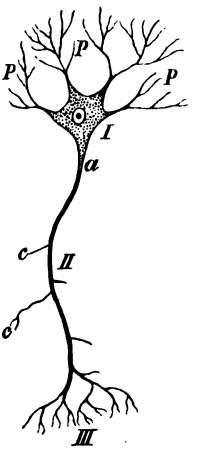

Fig. 1. Schema einer Nerveneinheit (Neurone).

I Die Nervenzelle, *p* deren Protoplasmafortsätze, *a* der Achsencylinderfortsatz. *II* Die Nervenfaser mit den Collateralen. *III* Das Endbäumchen.

Diese drei genannten Bestandtheile erfordern nun gesonderte Betrachtung.

1. Die Nervenzelle (Fig. 1 *I*). Es gehen die Anschauungen über die anatomische und physiologische Bedeutung der Nervenzelle nun mehr auseinander, als dies jemals der Fall gewesen. Max Schultze hatte (1869) die fibrilläre Structur der Nervenfaser, d. h. des wichtigsten und constant vorhandenen Bestandtheiles der Nervenfaser, nämlich des Achsencylinders nachgewiesen; diese Fibrillen lassen sich in die Zelle hinein verfolgen, sind durch neuere Methoden (Kronthal[1]) leicht sichtbar zu machen und erleiden in der Zelle eine gewisse Umlagerung; vermittelst anderer Fortsätze verlassen sie hierauf die Zelle. Diese Primitivbrillen wären also das eigentlich Leitende, das Wesentliche.

Bekanntlich wird aber diese faserige Structur der Nervenzellen von vielen Seiten entweder ignorirt oder direct abgeleugnet.

---

[1]) Neurol. Centralbl. 1890.

Digitized by Google

Es hat Deiters (1865) zuerst angegeben, dass alle centralen Ganglienzellen zwei verschiedene Arten von Fortsätzen besitzen: einen Achsencylinderfortsatz (Fig. 1 *a*) und eine wechselnde Anzahl von Protoplasmafortsätzen (Fig. 1 *p p*). Von dem ersten hat Deiters bereits behauptet, dass er direct in eine (markhaltige) Nervenfaser übergehe. Diese Anschauung wird nahezu von allen seitherigen Untersuchern getheilt und wahrscheinlich auch mit Recht. Thatsächlich ist aber ein solcher unzweifelhafter Uebergang centraler Nervenzellen bisher nur ein paarmal (z. B. Koschewnikoff, Freud) beschrieben worden;[1]) und, wenn auch der Achsencylinderfortsatz (auch Hauptfortsatz oder Nervenfortsatz genannt) seinem Aussehen nach gewisse Charaktere darbieten kann, die ihn, namentlich bei Anwendung der Golgischen Imprägnation mit Silber, den anderen Protoplasmafortsätzen gegenüber auszeichnen, so wird doch nur zu häufig, wie ich bereits oben erwähnt habe, in der Agnoscirung dieser Achsencylinderfortsätze etwas voreilig vorgegangen.

Dieser Achsencylinderfortsatz soll sich nach zwei verschiedenen Typen verhalten können (Golgi), entweder gibt er zwar einzelne Seitenästchen ab, verliert aber dabei seine Individualität nicht, bis er schliesslich zum Achsencylinder einer markhaltigen Nervenfaser wird (motorischer Typus), oder der Achsencylinderfortsatz löst sich nach und nach in feinste Fäserchen auf, ohne in den Achsencylinder einer Nervenfaser überzugehen (sensibler Typus). Wenn aber bei den Zellen des sensiblen Typus der Achsencylinderfortsatz nicht direct in eine Nervenfaser übergeht, so wird er meiner Meinung nach dadurch gerade jenes Hauptmerkmales entkleidet, das ihn eben zum Achsencylinderfortsatz macht; — das Verhalten dieser Achsencylinderfortsätze ist also dann dem der sogenannten Protoplasmafortsätze äusserst ähnlich und wir können in diesem Umstande einen Hinweis mehr erblicken, mit dem Auffinden solcher Achsencylinderfortsätze vorsichtig zu sein.

Dass die Protoplasmafortsätze (Dendriten His) durch wiederholte Theilung in feinste Aestchen zerfallen, ist mittelst der verschiedenen Methoden (ganz besonders nach Imprägnation mit

---

[1]) Ein derartiges Präparat, eine hintere Wurzelfaser des Petromyzon betreffend, bildet eine Zierde meiner Sammlung, für welche ich Herrn Dr. S. Freud besonders dankbar bin.

Digitized by Google

Silber oder Quecksilber) leicht nachzuweisen, doch gehen die Anschauungen über ihre Bedeutung wesentlich auseinander. Lange hat man an ihrer nervösen Bedeutung nicht zu zweifeln gewagt, und auch wohl die Mehrzahl der neueren Forscher hält, wie ich wohl annehmen darf mit Recht, an dieser Anschauung noch fest (Rámon y Cajal, Fritsch u. A.). Während Kölliker und Waldeyer sich sehr vorsichtig darüber äussern und die Angelegenheit für noch nicht entschieden ansehen, so sprechen wieder Andere (Nansen, Golgi und seine Schüler) den Protoplasmafortsätzen jede nervöse Bedeutung ab.

Die Protoplasmafortsätze gehen direct aus dem Protoplasma des Zellkörpers hervor und zeigen noch eine Strecke weit genau die gleiche Structur, namentlich wenn man nach Kronthal oder Niessl färbt, wie der gewiss „nervöse" Zellkörper; es mussten daher gewichtige Gründe ins Feld geführt werden, um Zweifel an ihrer nervösen Natur aufkommen zu lassen. Diese Gründe waren namentlich folgende: Das Eindringen von Protoplasmafortsätzen in Gegenden, die ganz besonders arm an Nervenfasern sein sollten; ferner sollten sie sich mittelst ihrer letzten Verzweigungen an die Neurogliazellen und an die Wände der Blutgefässe ansetzen, so dass ihre Bedeutung vorzüglich als eine nutritive aufzufassen wäre. Es darf übrigens betont werden, dass gerade auch die Thatsachen, auf welchen die Anschauung von der nicht-nervösen Natur der Protoplasmafortsätze aufgebaut wurde, keineswegs sicher nachzuweisen sind, und auch von vielen neueren Untersuchern geleugnet werden.

Eine weitere Frage ist es, ob die Aestchen, in welche die Protoplasmafortsätze zerfallen, mit denen benachbarter Zellen anastomosiren, d. h. direct in sie übergehen. — Bilder, welche nach der Methode der Silberimprägnation erhalten wurden, scheinen mit grösster Entschiedenheit gegen eine solche Verbindung zu sprechen; diese Endfasern mögen sich zu einem dichten Filz verflechten, aber ein directer Uebergang ist wohl ausgeschlossen.

Allerdings hat G. Fritsch im Rückenmarke der elektrischen Fische, dort, wo die Nerven für die elektrischen Organe entspringen, sehr breite Anastomosen zwischen Nachbarzellen finden können. Doch scheint es sich dort um ganz besondere Verhältnisse zu handeln, die eine Verallgemeinerung ohneweiters nicht gestatten.

Digitized by Google

2. Die Nervenfasern (Fig. 1 II). Nachdem für die Leitungsvorgänge im Nerven nur dessen Achsencylinder in Betracht kommt und nur dieser allein von allen sonstigen Bestandtheilen allen Nervenfasern gemein ist, will ich hier ausschliesslich auf diesen eingehen. Auch für den Achsencylinder möchte ich die von M. Schulze demonstrirte fibrilläre Structur festhalten.

Eine wesentliche Erweiterung haben unsere Kenntnisse vom Achsencylinder durch Golgi, Rámon y Cajal und Kölliker erfahren; die genannten Forscher haben nämlich gezeigt, dass vom Achsencylinder aller Längsfasern des Rückenmarkes unter nahezu rechtem Winkel Seitenzweige (Fig. 1 *cc*) abbiegen, welche mehr oder minder weit in die graue Substanz hinein verfolgt werden können und sich hier aufpinseln. Es ist aber auch möglich, dass die Achsencylinder sämmlicher centraler Nervenfasern derartige „Collateralen" absenden, so dass eine isolirte Leitung innerhalb der nervösen Centralorgane vielleicht gar nicht besteht.

3. Die Endbäumchen (Fig. 1 III). Wir haben erfahren, dass jede Nervenfaser an jenem Ende, welches dem Ursprung aus der Zelle entgegengesetzt ist, in feinste Endästchen zerfällt, die man unter dem Namen Endbäumchen zusammenfasst. Solche Endbäumchen können in die graue Substanz des Centralnervensystems ausstrahlen, sie können aber auch an der Körperperipherie liegen und dann einen wichtigen Bestandtheil der peripheren Endapparate (Sinnes- oder Bewegungsorgane) darstellen. Hierher würden vielleicht beispielsweise die Endigungen der motorischen Nerven an den Muskelfasern gehören. Wir hätten also ein einfaches typisches Bild einer Neurone in der motorischen Vorderhornzelle des Rückenmarkes mit der von ihr entspringenden vorderen Wurzelfasser, welche bis an den Muskel heranreicht und sich hier in der motorischen Endplatte in ihr Endbäumchen auflöst (Fig. *a*).

Ich muss hier aber gleich bemerken, dass dieser Anschauung von den Muskelendigungen der Nerven jene Auffassungsweise schroff gegenübersteht, welche am energischesten und zuletzt von J. Beard[1]) vertreten wird. Histogenetische Beobachtungen führen ihn zu der stricten Ueberzeugung, dass die motorischen

[1]) The Histogenesis of Nerve. Anatom. Anzeiger 1882.

Digitized by Google

Endplatten und die elektrischen Terminalorgane als Ganglienzellen aufzufassen sind, die aus dem Vorderhorn des Rückenmarkes während der Entwickelung des Nervensystems an die Peripherie gewandert sind.

Bezüglich der peripheren Sinnesapparate wird ein verschiedenes Verhalten angegeben. Für viele Nervenfasern, welche der Empfindungsleitung dienen, müssen wir wohl annehmen, dass die nervöse Ursprungszelle (in diesem Falle nicht centrale Ganglienzelle, sondern periphere Sinneszelle) im peripheren

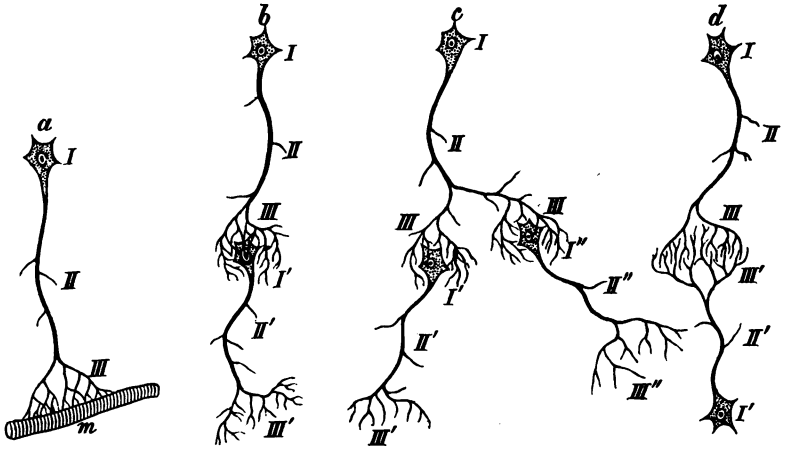

Fig. 2.

a Neurone mit peripherem Endbäumchen (Muskelnerv). *b* Zwei Neuronen, das Endbäumchen der ersteren (*III*) umspinnt die Nervenzelle der zweiten (*I'*). *c* Das Endbäumchen der ersten Neurone (*III*) umspinnt die Zellen zweier anderer Neuronen (*I'* u. *I''*). *d* Die Endbäumchen zweier Neuronen (*III* u. *III'*) treten in physiologische Beziehung zu einander.

Sinnesorgane gelegen sei, z. B. die Riechzellen des Epithels der Schneider'schen Membran, oder etwa die von den Stäbchen und Zapfen der Retina abgehenden Fasern u. s. w., kurz gesagt scheint diese Verlaufsweise besonders für die höheren Sinnesnerven, die sogenannten sensorischen Nerven, zu gelten (allerdings z. B. nicht für die Haarzellen des N. acusticus). Die meisten „sensiblen" Fasern, welche hauptsächlich dem Tastsinn mit seinen Unterarten (Druck, Temperatur und anderen) dienen, scheinen aber frei an der Peripherie zu enden, nachdem sie sich hier in ihre Endbäumchen aufgelöst haben.

Digitized by Google

Nachdem wir nunmehr die Neurone, die Nerveneinheit, geschildert haben, wie sie von manchen Forschern construirt wurde, damit also gewissermassen die Bausteine kennen gelernt haben, aus denen sich das Centralnervensystem aufbauen soll, haben wir weiterhin zu untersuchen, in welcher Weise man sich das Wechselverhältniss zwischen diesen Einheiten denkt, wie diese Bausteine zum Aufbau des Centralnervensystems verwendet werden.

Wenn wir die Beziehungen jeder Neurone zu dem übrigen Nervensystem, sowie zum Gesammtorganismus ins Auge fassen wollen, so ist es vor Allem das Verhalten der Endbäumchen, welches in Frage kommt; hier sind drei Möglichkeiten zu berücksichtigen:

1. Das Endbäumchen endet frei an der Peripherie (Fig. 2 *a*) z. B. an der motorischen Endplatte einer Muskelfaser (*m*).

2. Das Endbäumchen tritt in physiologische Beziehung zu der Nervenzelle einer zweiten Neurone oder auch zu den Nervenzellen mehrerer anderer Neuronen (Fig. 2 *b* und *c*).

3. Das Endbäumchen tritt in physiologische Beziehung zu dem Endbäumchen einer anderen Neurone (Fig. 2 *d*), eventuell zu mehreren anderen Endbäumchen.

Obwohl es sich hier zunächst um anatomische Verhältnisse handelt, habe ich doch ausdrücklich immer von physiologischen Beziehungen gesprochen. Wir waren nämlich bis vor Kurzem der Ansicht, dass zur Leitung der im Nervensysteme sich abspielenden Vorgänge auch ununterbrochene Fasersysteme nothwendig seien; intercalirte Nervenzellen stellen keine Unterbrechung dar, da ja die Primitivfibrillen in denselben nur eine Umlagerung erfahren (M. Schultze), aber nicht endigen sollten. Forel[1]) und His[2]) waren wohl die Ersten, welche mit Entschiedenheit darauf hinwiesen, dass schon die blosse Contiguität, die Aneinanderlagerung, das Ineinandergreifen verschiedener nervöser Elemente genüge, um eine Uebertragung des Reizes zu ermöglichen. Früher mussten wir unbedingt an dem Vorhandensein anastomosirender Fortsätze zwischen den functionell verbundenen Nervenzellen festhalten. Der Nachweis solcher grober Anastomosen misslingt aber (mit Ausnahme gewisser besonderer

[1]) Forel, Arch. f. Psychiatrie 18. B.

[2]) His, Abhandl. d. k. sächs. f. Ges. d. Wissensch. 13. Bd.

Digitized by Google

Fälle, z. B. im Rückenmark der elektrischen Fische), und feinste Anastomosen im Gewirre der letzten Ausläufer herauszufinden, muss von vornherein für nicht ausführbar gelten; gut gelungene Silber- oder Sublimatpräparate, welche ja die feinsten Verzweigungen in klarster Weise erkennen lassen, sprechen ebenfalls gegen das Vorhandensein von Anastomosen. Ferner konnten Kölliker und Rámon y Cajal sehen, dass Endverzweigungen des Faserfilzes als äusserst zarte, varicöse Fäserchen die Nervenzellen umspinnen und an ihrer freien Oberfläche, oft mit feinen Knöpfchen, enden. In ähnlicher Weise umschlingen die Verzweigungen der Spiralfaser die Sympathicuszellen (Ehrlich), was dann klar zur Anschauung gelangt, wenn man intra vitam mit Methylenblau färbt. Wenn wir also früher für den ungestörten Fortgang der Nervenleitung eine Continuität der Elemente annehmen mussten, dürfen wir gegenwärtig die Anschauung nicht mehr zurückweisen, dass möglicherweise auch schon die Contiguität die gleiche functionelle Vollwerthigkeit herstelle.

Ich habe im Vorhergehenden des Ausführlicheren jene Theorien beleuchtet, die gewissermassen die letzten Consequenzen von Untersuchungen darstellen, welche erst mittelst der neueren Methoden möglich geworden sind. — Wenn wir aber den gewaltigen Umschwung bedenken, den unsere Gesammtauffassung vom Nervensysteme durch diese Theorien erleiden, müssen wir, bevor wir sie bedingungslos acceptiren, gewiss fragen, ob sie bereits genügend soweit fundirt sind, um uns sicher durch die Irrwege der nervösen Organe zu leiten. Da möchte ich denn doch die Bemerkung machen, dass noch gar Manches von dem Angeführten keineswegs sichergestellt erscheint. Kaum darf Jemand es noch wagen, daran zu zweifeln, dass jede Nervenzelle nur einen einzigen Achsencylinderfortsatz besitze, ohne auf grössten Widerspruch zu stossen. His hat allerdings für die meisten Ganglienzellen unzweifelhaft nachgewiesen, dass sie nur nach einer Seite hin zu einem Hauptfortsatz auswachsen; dies soll aber nicht für die Zellen der Spinalganglien gelten, die nach beiden Seiten hin in gleicher Weise auswachsen, demnach schon von dem allgemeinen Schema abweichen. Ich erinnere ferner an das allbekannte Bild der Zelle aus dem Hechtnerven, welche beiderseits in eine markhaltige Faser übergeht. Wir können uns auch denken, dass ein einziger Hauptfortsatz aus

Digitized by Google

der Zelle auswächst, sich aber dann früher oder später theilt und damit also dennoch mehrere Hauptfortsätze repräsentirt, welche nach verschiedenen Seiten hin oder von verschiedenen Seiten her die Leitung besorgen. Es war mir eine grosse Befriedigung, auf dem Anatomen-Congress, der in der letztverflossenen Zeit in Wien tagte, von hervorragender Seite ganz ohne Scheu die „Doppelneuronen", Zellen mit zwei Achsencylinderfortsätzen, nennen und gebrauchen zu hören. — Uebrigens wird die Frage vom physiologischen Standpunkte noch weniger bedeutungsvoll, wenn wir festhalten an der nervösen Natur der Protoplasmafortsätze oder uns das Schema *c* der Fig. 2 vor Augen halten. Der Nervenzelle bleibt dann die Fähigkeit erhalten, von einer oder mehreren Seiten her den Reiz aufzunehmen und denselben nach einer oder mehreren anderen Seiten hin weiterzuleiten. Wir sind dann nicht genöthigt, die Nervenzelle, in welche wir früher die speciellen Functionen des Nervensystems, abgesehen von der Leitung, vorzüglich localisiren wollten, zu degradiren, in ihr, wie es von mancher Seite gewünscht wird, nur ein Depôt für Nahrungsmateriale zu sehen. Jedenfalls lehren uns manche neuere Untersuchungen (z. B. Forel, Bregmann), dass die Nervenzelle ihre trophische Function keineswegs so prompt und exact ausführt, als man wohl von ihr verlangen dürfte, wenn darin ihre ganze Leistung bestünde.

Namentlich die Durchschneidungsversuche Bregmann's (in diesem Hefte) am Nervus facialis, an den Augenmuskelnerven und der motorischen Trigeminuswurzel zeigen uns ganz klar, dass nicht bloss der von seiner Zelle, dem trophischen Centrum, abgetrennte periphere Stumpf nach Durchschneidung degenerirt, sondern dass derselbe Process, wenn auch langsamer, den centralen, an seiner Zelle hängenden Stumpf trifft. Welche Erklärung immer wir für diese Thatsache annehmen wollen, Eines geht daraus unzweifelhaft hervor, dass die Integrität der Ursprungszelle allein nicht genügt, um auch den Nerven integer zu erhalten. Auch die vorderen Rückenmarkswurzeln können centripetal degeneriren und dabei die Vorderhornzellen wenigstens anscheinend ganz gesund bleiben (Redlich *l. c.*).

Es sei ferne von mir, jeden trophischen Einfluss der Nervenzellen auf die von ihnen abgehenden Fasern zu leugnen; ich will im Gegentheile gerne zugestehen, dass derselbe ein sehr

Digitized by Google

bedeutender ist; dafür spricht ja auch wieder eine interessante Beobachtung Bregmann's am durchschnittenen Nervus facialis; ich meine die Thatsache, dass nach Durchschneidung des peripheren Nerven die Degeneration von seinen Ursprungszellen ihren Anfang nimmt, und demnach die von der Schnittstelle am weitesten entfernten Stellen des Nerven zuerst erkranken und der Zerfall erst nach und nach gegen die Läsion hin fortschreitet. (Selbstverständlich beachte ich dabei nicht jenen sehr rasch zugrunde gehenden Theil der Nervenfaser, der zwischen der Läsion und dem nächsten Ranvier'schen Schnürring gelegen ist.)

Wenn wir die Theorie der Nerveneinheiten, wie ich sie des Ausführlichen oben auseinandergesetzt habe, unbedingt acceptiren könnten, so würde dadurch die Auffassung des Aufbaues des Centralnervensystems ungemein vereinfacht werden. Aber leider dürfen wir einer Theorie, weil sie einfach und daher angenehm ist, nicht den Vorzug geben, und wenn wir uns nach den directen Beweisen für ihre Richtigkeit fragen, so haben uns die neueren Untersuchungsmethoden bisher keineswegs einen ganz sicheren, unwiderleglichen Beweis dafür geliefert.

Jeder, der sich in eine der erwähnten neueren Methoden einmal hineingearbeitet hat, wird nicht bloss mit grosser Befriedigung, sondern mit wahrer Begeisterung sich derselben weiter bedienen. Nie aber soll uns diese Begeisterung zu weit führen und nie dürfen wir vergessen, dass jeder Methode Mängel anhaften werden, die zu argen Trugschlüssen führen können.

Derselbe Scepticismus, welcher der Methode gegenüber nothwendig ist, darf auch bei der kritischen Verwerthung der neuen Théorien, auf welche uns die vervollkommneten Methoden führen, nicht ausser Acht gelassen werden.

Gerade bezüglich des Centralnervensystems haben unsere Anschauungen im Laufe der letzten Decennien mannigfache Wandlungen durchmachen müssen, manches stolz errichtete Gebäude musste verlassen werden, und ist in sich selbst zusammengestürzt, fast immer aber konnten wir uns aus den Trümmern eine Summe von Erfahrungen retten, die sich bewährten, und dann erst den reinen Fortschritt unserer Wissenschaft darstellten.

Digitized by Google

Digitized by Google

Fig. I.

1c

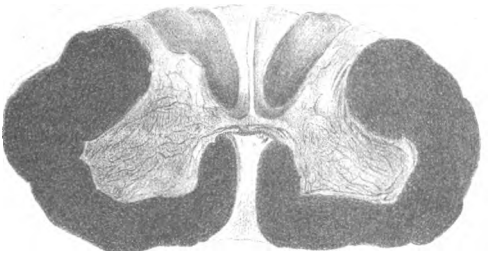

1d

1l

1s

Fig. II.

2c

2d

2l

2s

Fig. III.

3c

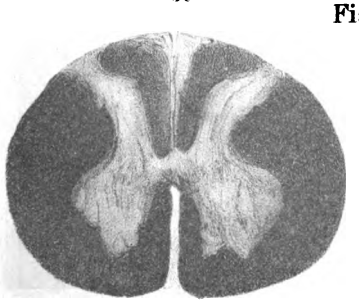

3d

Lith. Anst. v. Th. Bannwarth, Wien

Verlag von Franz Deuticke in Leipzig und Wien.

Digitized by Google

Digitized by Google

3l

4 cs

Fig. IV.

4 c

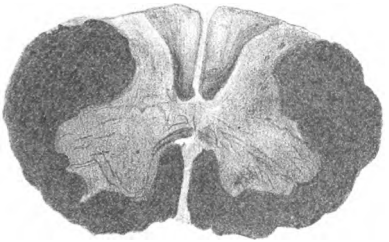

4 d

4l

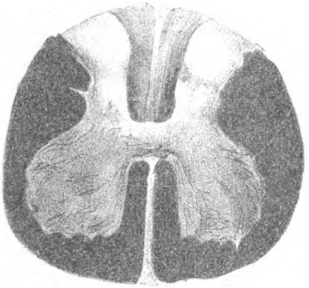

4 s

Fig. V.

5 cs

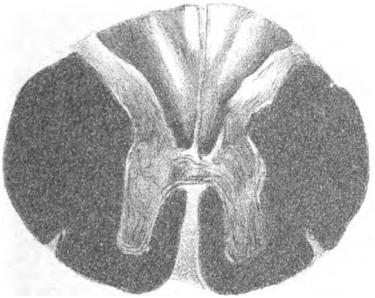

5 c

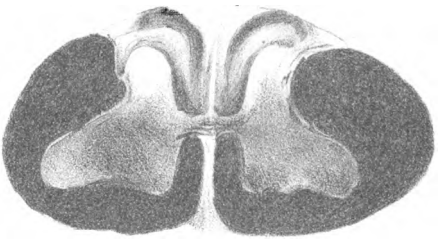

5l

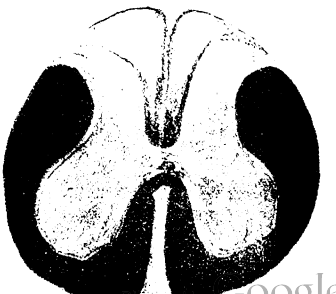

5 d

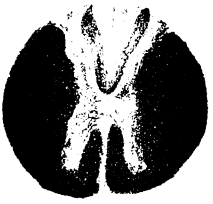

Digitized by Google

Digitized by Google

Fig. VI.

6es

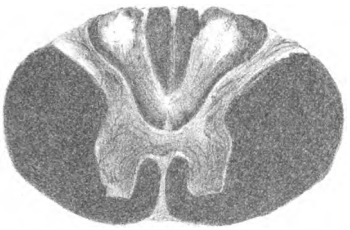

6c.

6d

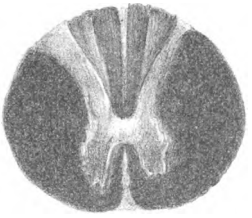

6l

Fig. VII.

7cs

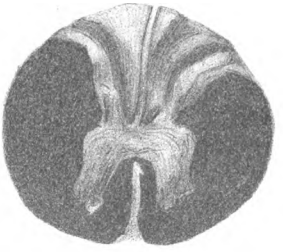

7c

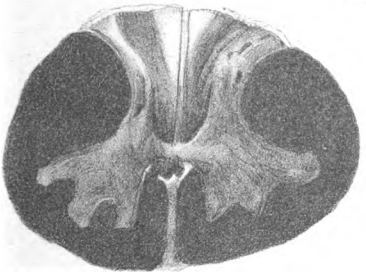

7d s

7di

7l

Digitized by Google

Lith. Anst. v. Th. Bannwarth, Wien.

Digitized by Google



Lith. Anst. v. Th. Bannwarth, Wien.
Verlag von Franz Deuticke in Leipzig und Wien.

Digitized by Google

Digitized by Google



Lith. Anst. v. Th. Bannwarth, Wien.
Verlag von Franz Deuticke in Leipzig und Wien.

Digitized by Google

Digitized by Google

Figur 1.

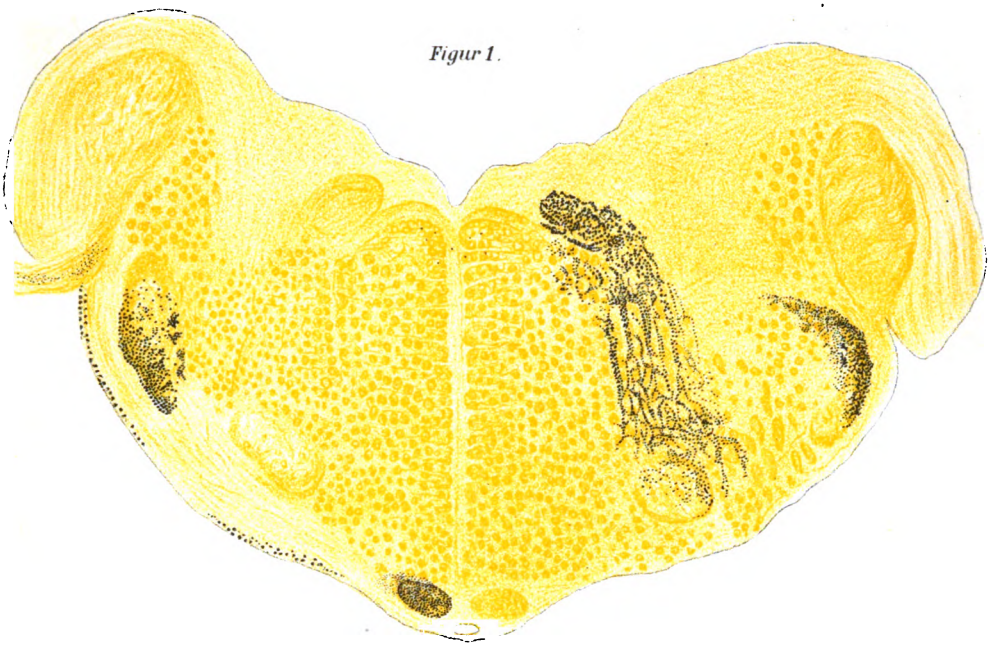

Figur 2.

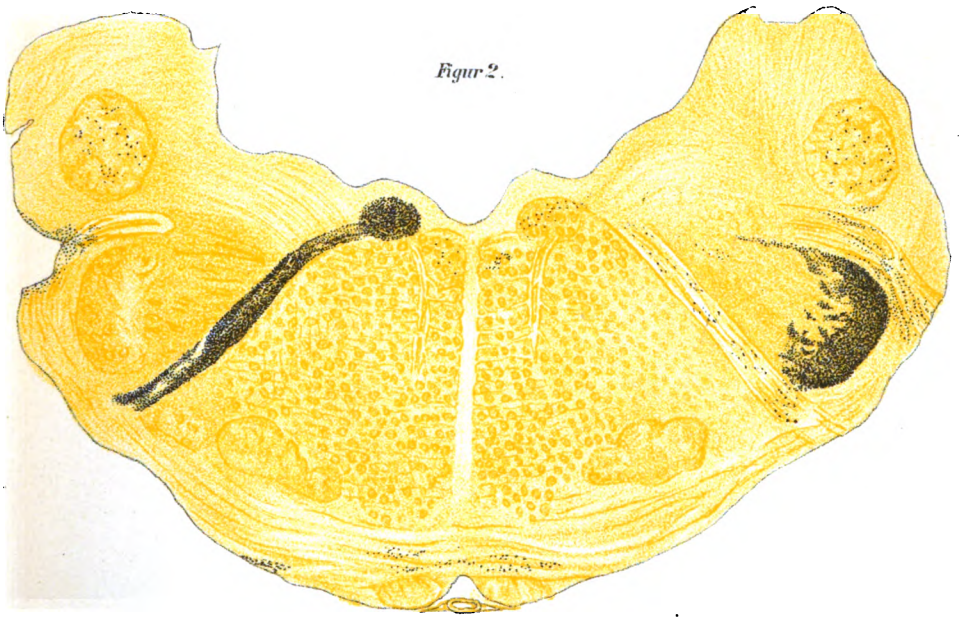

Digitized by Google

Lith. Anst. v. Th. Bannwarth, Wien.

Verlag von Franz Deuticke in Leipzig und Wien.

Digitized by Google

Figur 3.

Digitized by Google

Lith. Anst. v. Th. Bannwarth, Wien.

Verlag von Franz Deuticke in Leipzig und Wien.

Digitized by Google

Figur 5.

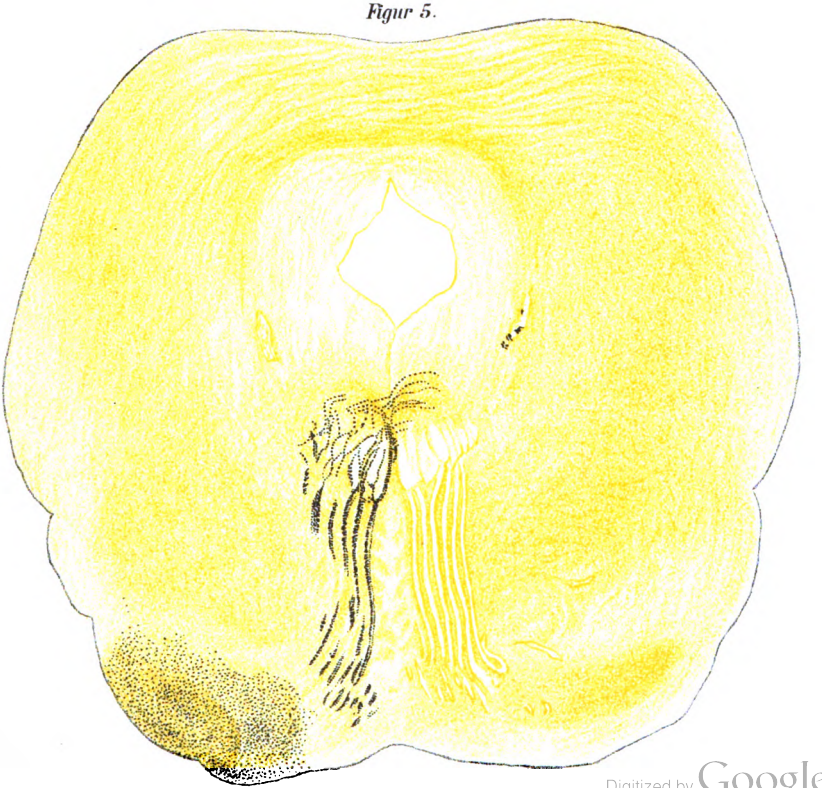

Digitized by Google

Lith. Anst. v. Th. Bannwarth, Wien.

Digitized by Google

1.

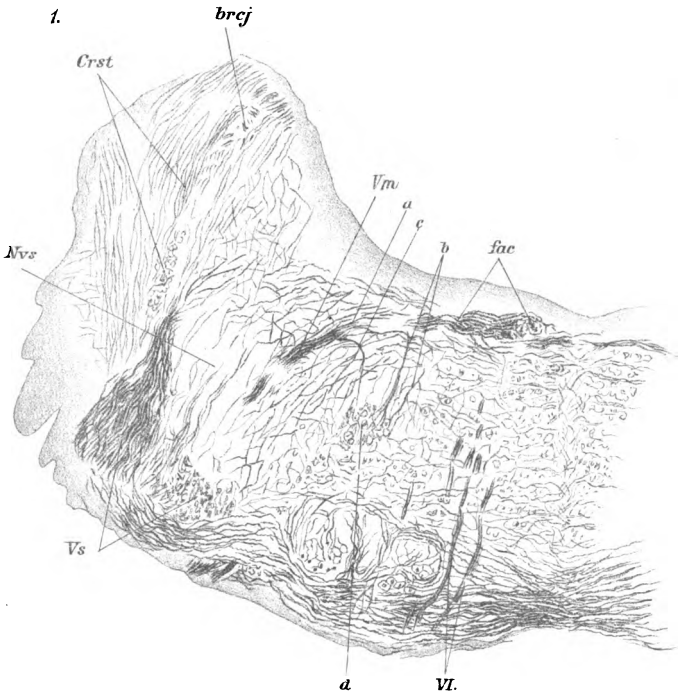

2.

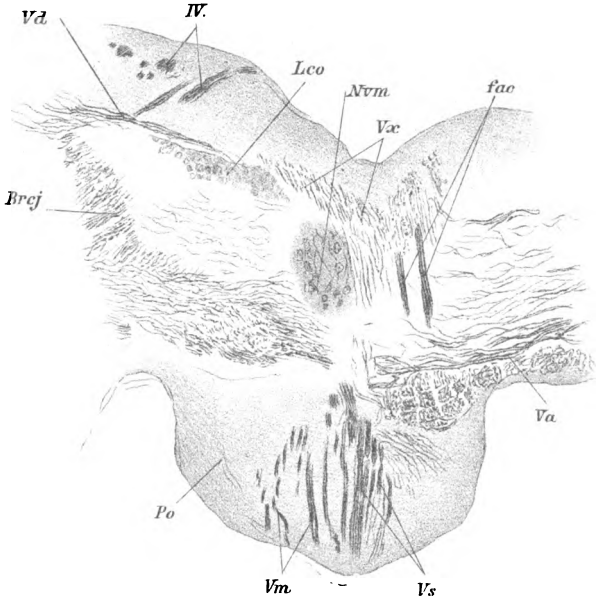

Digitized by Google

Digitized by Google

3.

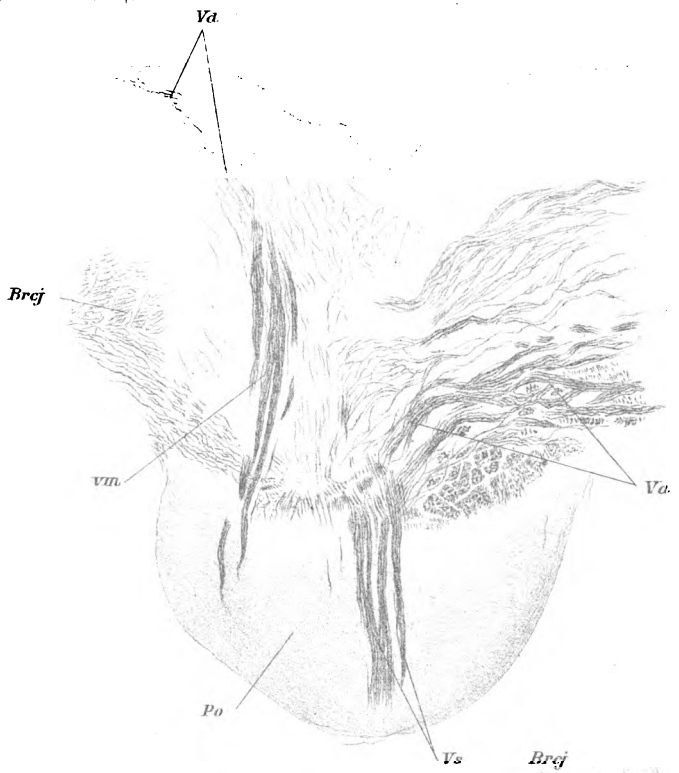

4.

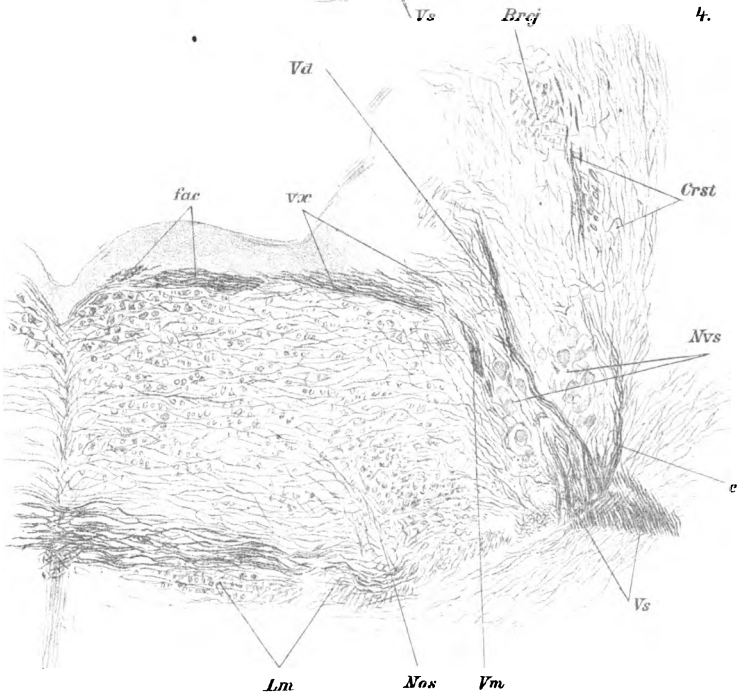

Lith. Anst. v. Th. Bannwarth, Wien.
Verlag von Franz Deuticke in Leipzig und Wien.

Digitized by Google

Digitized by Google

Digitized by Google

Digitized by Google

UNIVERSITY OF MICHIGAN
3 9015 07027 1641

Digitized by Google